

Beentumoren

Landelijke richtlijn, Versie: 2.0

Datum Goedkeuring: 12-06-2008

Methodiek: Consensus based

Verantwoording: Commissie voor
Beentumoren

Inhoudsopgave

Algemeen	1
Screening	3
Diagnostiek	4
<u>Medisch technisch</u>	4
<u>Anamnese, lichamelijk- en laboratorium onderzoek</u>	4
<u>Beeldvormend onderzoek</u>	4
<u>Biopsie</u>	6
<u>Comorbiditeit</u>	8
<u>Ondersteunende zorg</u>	8
<u>Voorlichting en communicatie</u>	8
<u>Continuïteit van zorg</u>	8
Behandeling	9
<u>Medisch technisch</u>	9
<u>Chirurgie</u>	9
<u>Cytostatica</u>	10
<u>Bestraling</u>	10
<u>Revalidatie</u>	10
<u>Voorlichting</u>	11
<u>Spreading en concentratie, infrastructuur</u>	11
Follow-up	12
<u>Medisch technisch</u>	12
<u>Communicatie</u>	13
Lokaal recidief	14
Referenties	15
Bijlagen	17
Disclaimer	33

Algemeen

Primaire beentumoren komen zelden voor en worden vaak pas ontdekt bij conventioneel radiologisch onderzoek. Niet zelden worden primaire, vaak benigne, tumoren als toevallsbevinding bij radiologisch onderzoek in het kader van een andere klacht gevonden. In Nederland wordt de incidentie van primaire maligne beentumoren geschat op iets minder dan één geval per 100.000 inwoners per jaar. Jaarlijks worden in Nederland ongeveer 150 maligne beentumoren gediagnosticeerd. De klachten zijn over het algemeen weinig kenmerkend (pijn, soms ook zwelling of neurologische afwijkingen) en er bestaat dan ook geen specifieke klinische presentatie. Het duurt vaak enige tijd voordat de diagnose primaire beentumor wordt overwogen. Niet zelden wordt het klinische beeld pas in verband gebracht met het bewegingsapparaat op het moment dat er radiologische afwijkingen worden vastgesteld. Soms kan de analyse van een andere klacht, zoals bijvoorbeeld na een trauma, of screening voor skeletmetastasen, de aandacht op de afwijking doen richten. De enige symptomen die al vroeg aan een beentumor doen denken zijn het voorkomen van (nacht)pijn en progressieve zwelling in relatie met delen van het skelet. Daarnaast kunnen primaire beentumoren worden gevonden als toevallsbevinding bij radiologisch onderzoek verricht wegens een andere vraagstelling. Consultatie van de Commissie voor Beentumoren over het te volgen beleid (zie [bijlage 1](#)) kan in een vroege fase van de diagnostiek - zelfs, of juist, voor de invasieve diagnostiek - worden overwogen. Dit voorkomt in vele gevallen onnodige diagnostiek en vertraging van de behandeling. Dit is met name van belang omdat invasieve diagnostiek (biopsie) pas dient te gebeuren na adequaat radiologisch onderzoek (conventioneel radiologisch onderzoek; MRI en, in een aantal gevallen, CT).

Gelet op de zeldzaamheid, complexiteit van diagnostiek en behandeling en de hiervoor benodigde specifieke expertise en infrastructuur dient in navolging van het Advies van de Gezondheidsraad de behandeling van maligne beentumoren bij voorkeur plaats te vinden in één van de hierin gespecialiseerde centra (LUMC, UMC St Radboud Nijmegen, UMCG of AMC) waar deze brede multidisciplinaire kennis in volle breedte voorhanden is. Dit beleid wordt ondersteund door de Gezondheidsraad en het ministerie van VWS ¹ ² alsmede de Zorgverzekeraars Nederland en het patiëntenplatform.

Doelstelling

Een richtlijn is een aanbeveling ter ondersteuning van de belangrijkste knelpunten uit de dagelijkse praktijk. Deze richtlijn is zoveel mogelijk gebaseerd op wetenschappelijk onderzoek of consensus.

Doelgroep

Deze richtlijn is bestemd voor alle professionals die betrokken zijn bij de diagnostiek, behandeling en begeleiding van patiënten met beentumoren, zoals orthopaedisch en oncologisch chirurgen, radiotherapeuten, radiologen en nucleair-geneeskundigen, pathologen, medisch oncologen, neurochirurgen, kinderartsen, alsmede oncologieverpleegkundigen, IKC-consulenten, maatschappelijk werkers en psychologen.

Werkwijze werkgroep

Dit is een revisie van een eerdere richtlijn oorspronkelijk vastgesteld 10-11-2002. Gedurende het jaar 2007 hebben alle leden van de Commissie voor Beentumoren, elk gemandateerd vanuit hun beroepsvereniging, de tekst bekeken en geactualiseerd. De concepten zijn meerdere malen besproken in de maandelijkse vergaderingen en zijn gebaseerd op consensus.

Uitgangsvragen

Bij de ontwikkeling van de richtlijn worden uitgangsvragen geformuleerd. Deze vragen volgen uit een knelpuntinventarisatie gehouden in het veld bij professionals en patiënten(vertegenwoordigers). De meest relevante knelpunten worden uitgewerkt tot uitgangsvragen. Dit betreft een beperkt aantal. Hieronder staan de geïnventariseerde knelpunten en uitgangsvragen.

De knelpunten: diagnostisch proces alsmede zorgproces primaire tumoren van het skelet en hierop gelijkende aandoeningen

De uitgangsvragen:

- verbetering van de klinische herkenning van primaire tumoren van het skelet en hierop gelijkende aandoeningen;
- klinische en radiologische richtlijn voor diagnostiek;
- richtlijn voor behandeling goedaardige tumoren;
- documentatie van consultatie praktijk Commissie voor Beentumoren;
- articuleren beleid centralisatie behandeling maligne primaire tumoren

Meer informatie:

- Samenstelling werkgroep (zie [bijlage 11](#))
- Leden van de werkgroep en mandaterende verenigingen (zie [bijlage 12](#))
- Actualisatie (zie [bijlage 13](#))
- Houderschap richtlijn (zie [bijlage 14](#))
- Juridische betekenis van richtlijnen (zie [bijlage 15](#))

Screening

Screening naar asymptomatische beentumoren heeft geen klinische relevantie in verband met het zeldzaam voorkomen van dergelijke tumoren. Een uitzondering hierop zou kunnen zijn screening van familieleden van patiënten met multipele osteochondromen (voorheen bekend als hereditaire multiple exostosen) (zie [bijlage 2](#))³. Hierin staat eveneens de praktische gang van zaken rondom kiembaandiagnostiek (DNA bevestiging van erfelijke grondslag) voor deze aandoening beschreven.

Diagnostiek

Samenvatting m.b.t. diagnostiek primaire tumor

1. Conventioneel radiologisch onderzoek in minstens twee richtingen van goede kwaliteit is de hoeksteen van de differentiële diagnostiek ⁴
2. Bij enige twijfel aan radiologische differentiële diagnose wordt consultatie van de Commissie voor Beentumoren aangeraden (zie [bijlage 1](#))
3. Bij radiologische verdenking op een primair maligne beentumor dient de invasieve diagnostiek (het biopt) in het uiteindelijk daartoe aangewezen behandelende centrum plaats te vinden
4. Adequaat onderling overleg tussen behandelaar, radioloog en patholoog is essentieel met betrekking tot diagnostiek en therapie

Medisch technisch

Dit hoofdstuk is onderverdeeld in subhoofdstukken en/of paragrafen. Om de inhoud te kunnen bekijken klikt u in de linkerkolom op de subhoofdstuk- en/of paragraaftitel.

Anamnese, lichamelijk- en laboratorium onderzoek

I anamnese:

Vragen naar:

1. duur en intensiteit klachten, oorzakelijk moment bijv. trauma, (nacht)pijn, en tijdstip van optreden
2. zwelling, functiebeperking, gestoord bewegingspatroon
3. koorts, gewichtsverlies, hoestklachten, hemoptoë, dyspnoe
4. benigne of maligne tumor in het verleden, familieanamnese, radiotherapie in het verleden

II Lichamelijk onderzoek:

1. grootte, vorm en consistentie van de zwelling
2. lokalisatie en relatie van de zwelling met bot
3. afgrenzing en beweeglijkheid bij palpatie van de zwelling t.o.v. de omliggende structuren
4. functiebeperking van nabij gelegen gewricht(en)
5. verschijnselen van perifere of centrale neurologische uitval
6. temperatuur; gewichtsverlies
7. regionale lymfklierstations

III Laboratorium onderzoek:

1. Volledig bloedbeeld + leukocytdifferentiatie; BSE; CRP
2. Nierfunctie;
3. Alkalische fosfatase; LDH

Op indicatie: PTH, serumcalcium en fosfaat

Beeldvormend onderzoek

- Conventioneel radiologisch onderzoek dient altijd als eerste onderzoek te gebeuren bij verdenking op een primair of secundair (metastatisch) botproces. Opnamen in tenminste twee richtingen van goede kwaliteit zijn vereist. Het standaard radiologisch onderzoek geeft essentiële informatie en is onmisbaar in de verdere besluitvorming. In bepaalde gevallen van benigne tumoren is daarbij het radiologisch beeld zodanig typisch dat verder beeldvormend onderzoek niet meer nodig is. Men moet zich realiseren dat afwijkingen op 'conventioneel radiologisch onderzoek het gevolg kunnen zijn van andere oorzaken dan primaire beentumoren, zoals bijvoorbeeld reactie op trauma,

metabole ziekten, ischaemie, infectie en anatomische varianten.

- **MRI** is de volgende stap, als er aan de hand van de conventionele röntgenfoto's tot verdere diagnostiek wordt besloten (zie [bijlage 6](#)). Een MRI is noodzakelijk om de precieze uitbreiding van de tumor vast te leggen alsmede de relatie van de tumor ten opzichte van de gewrichten, bloedvaten en zenuwen. MRI dient altijd voorafgaand aan een eventuele biopsie- en/of behandeling plaats te vinden. MRI is niet alleen voorbehouden aan maligne afwijkingen of aan afwijkingen waarvan de benigniteit of maligniteit onzeker is maar is ook te gebruiken bij enkele benigne tumoren. MRI geldt vanwege de optimale afbeeldingsmogelijkheid in alle dimensies en weke delenresolutie als de primaire modaliteit voor beoordeling lokoregionale uitbreiding van een botproces (benigne actief/agressief of (mogelijk) maligne); hierbij geïncorporeerd de relatie van het proces tot gewrichten en vaat- en zenuwstructuren.

In selecte gevallen draagt MRI, eventueel met contrast, bij aan verkleining van de differentiële diagnose op grond van morfologie en signaalkarakteristieken en/of aankleuringspatroon (incl. ABC, chondrotumoren, fibromatose, synovitis villonodularis pigmentosa etc.). Een combinatie van T1-gewogen sequenties, T2 met vetsuppressie en T1 na contrast toediening met vetsuppressie is hierbij ten minste gewenst. Ook de gevoeligheid van MRI voor aantonen van beenmerg- en wekedelenoedeem (m.n. T2 gewogen sequentie met vetsuppressie) kan, in combinatie met conventioneel röntgenonderzoek, bijdragen aan de diagnose (zoals bijvoorbeeld chondroblastoom, osteoïd osteoom, osteomyelitis, etc.).

Een specifieke rol is weggelegd voor **dynamische MRI** (zie [bijlage 6](#)) tijdens en na toediening van intraveneus contrast: het representeert de biologische activiteit van de tumor of tumorachtige aandoening. Het geeft een indicatie van de aanwezigheid van vitaal tumorweefsel vs. necrose vs. oedeem en het informeert over de reactie op de therapie en kan de voorkeurslokalisatie voor de eventuele biopsieplaats aangeven ^{5,6}. Ten aanzien van kraakbeentumoren is er ook een voorname rol voor dynamische MRI met contrast bij het onderscheid benigne enchondroom vs. laaggradig chondrosaroom ⁷. Bij lokalisatie van een tumor in de wervelkolom bestaat het additionele voordeel van MRI boven CT en botscan dat multifocaliteit sensitiever wordt aangetoond.

- **CT-scan** van het gebied van de tumor is slechts op specifieke indicaties aangewezen bijvoorbeeld indien meer morfologische informatie (inclusief been/kraakbeeninformatie) nodig is over tumor en/of omliggend bot, met name bij tumoren in wervelkolom of bekken. In selectieve gevallen geeft CT wel optimaal inzicht in de relatie tumor- om/aanliggend bot en resterende cortex (mede ter beoordeling fractuurrisico). Osteoïd osteoom is een van de specifieke indicaties waarbij CT een vaak essentiële bijdrage levert aan de diagnosestelling en behandelingsmogelijkheden.
- **Andere onderzoeksmethoden**, zoals X-thorax, CT-thorax en skeletscintigrafie en PET-scan zijn in tweede instantie nodig om de eventuele multicentriciteit en metastasen op afstand van de afwijking vast te stellen en kunnen tevens bijdragen aan de differentiële diagnose.

Radiologische kenmerken (zie [bijlage 3](#))

Op grond van de radiologische kenmerken beschreven in de bijlage kan men tot een voorlopige conclusie komen en wel dat het radiologisch beeld samen met het klinische beeld wijst op:

- een benigne afwijking
- een maligne afwijking
- een afwijking waarvan het benigne of maligne karakter onzeker blijft

Een afwijking kan op grond van het conventionele radiologisch beeld alleen als waarschijnlijk benigne gediagnosticeerd worden wanneer met behulp van dit conventionele radiologisch beeld de diagnose met hoge waarschijnlijkheid gediagnosticeerd kan worden. In alle andere gevallen dient het radiologisch onderzoek uitgebreid te worden met MRI en/of CT om een betere inschatting te kunnen maken omtrent het mogelijk benigne karakter van de afwijking.

Beleid na verrichten beeldvormend onderzoek:

- **Waarschijnlijk benigne afwijking**
Bij een waarschijnlijk benigne afwijking zijn er drie mogelijkheden op grond van de algemeen aanvaarde radiologische criteria volgens Lodwick en Enneking:

1. Latente of oude niet-actieve afwijking

Hierbij is behandeling niet nodig (tenzij kans op pathologische fractuur, of bijv. bij osteochondroom bestaan van secundaire symptomatologie), dus in het algemeen expectatief! (niet-ossificerend)

fibroom, fibreus corticaal defect, oude solitaire botcyste, benigne osteochondroom). Wanneer er sprake is van een zgn. toevallsbevinding kan de afwijking klinisch en radiologisch vervolgd worden. Hierbij wordt elke 3-6 maanden het conventioneel radiologisch onderzoek herhaald. Indien de afwijking 2 jaar stabiel blijft, dan kan controle gestaakt worden.

2. Actieve afwijking

Afhankelijk van de differentiële diagnose is soms verdere lokale stadiëring gewenst (MRI en/of CT, skeletscintigrafie). Meestal bestaat er een indicatie voor nadere diagnostiek, biopsie en behandeling (bijv. solitaire botcyste, reusceltumor, chondroblastoom, osteoïd osteoom, eosinofiel granuloom). Het beleid is soms expectatief, soms invasief. Indien maligniteit niet kan worden uitgesloten, dient de MRI bij voorkeur verricht te worden in het ziekenhuis waarnaar patiënt verwezen wordt voor behandeling. Dit in verband met de keuze van plaats van de biopsie en de te kiezen afbeeldingsvlakken in verband met de in te stellen behandeling.

3. Agressieve afwijking

Hierbij is verdere stadiëring lokaal en eventueel op afstand d.m.v. MRI en/of CT en/of skeletscintigrafie en CT thorax nodig en vrijwel altijd biopsie en behandeling.

Bij agressieve afwijkingen en sommige actieve afwijkingen wordt het aangewezen geacht afhankelijk van de overwogen differentiële diagnose, de verwachte gecompliceerdheid van de behandeling of het elders bestaan van nieuwe behandeltechnieken (bijvoorbeeld reusceltumor, osteoïd osteoom) te verwijzen naar een centrum met specifieke expertise.

- *Waarschijnlijk maligne afwijking*

Consultatie, zonodig met spoed, van de Commissie voor Beentumoren met betrekking tot de differentiële diagnose en de te voeren strategie is sterk aan te bevelen (zie [bijlage 1](#)). Vervolgens kan worden verwezen naar een van de vier gespecialiseerde centra (LUMC, AMC, UMCG, UMC St Radboud Nijmegen) voor nadere diagnostiek en behandeling. In verband met de vaak moeilijke, meestal multidisciplinaire behandeling vindt verwijzing bij voorkeur plaats vóór een biopsie wordt genomen.

*Stadiëringsonderzoeken moeten gericht worden op de lokale tumoruitbreiding (MRI) en het al dan niet aanwezig zijn van metastasen op afstand (thoraxfoto, CT-thorax, skeletscintigrafie). Detectie van eventuele metastasen op afstand wordt ingezet indien de tumor histologisch bewezen maligne is om overdiagnostiek te voorkomen. MRI vraagt speciale expertise, aangezien de scanvlakken gekozen moeten worden met het oog op eventuele operatieve behandeling. De biopsie- en behandelingsstrategie zal afhangen van de aard van het gezwel, lokalisatie, uitbreiding en stadium.

- *Onzekerheid over de benigniteit dan wel maligniteit van de afwijking*

In deze groep kan verwijzing naar een in beentumoren gespecialiseerd centrum worden overwogen. Dit kan bij voorkeur worden voorafgegaan door consultatie van de Commissie voor Beentumoren (zie [bijlage 1](#)). Dit geschiedt, in verband met de behandelingsmogelijkheden, bij voorkeur voordat de biopsie wordt genomen, aangezien de plaats en het traject waarlangs de biopsie wordt genomen van belang is bij het later bepalen van de behandeling.

Biopsie

- Voor samenvatting van de vereisten bij de biopsie: (zie [bijlage 4](#)). Voor praktische aanbevelingen voor de patholoog: (zie [bijlage 9](#)).
- Bij een afwijking met radiologisch verdenking op maligniteit dient de biopsie genomen te worden in het centrum waar uiteindelijk ook de definitieve behandeling zal worden verricht.
- Een histologisch biopst is de gouden standaard voor de diagnostiek van vele tumoren van het bewegingsapparaat. Voorwaarde is wel dat het biopst representatief is voor de afwijking en niet mechanisch beschadigd of anderszins onbeoordeelbaar is. Zonder een exacte diagnose is adequate behandeling niet mogelijk. Voor de diagnostiek wordt de 2002 WHO classificatie aangehouden (zie [bijlage 8](#)). Elk biopst uit het bot dient te worden ontkalkt. Voor ontkalkingsprotocollen (zie [bijlage 7](#)).
- Het is wezenlijk een zo exact mogelijke klinisch-radiologische differentiële diagnose op te stellen voorafgaande aan de biopsie en hiermee rekening te houden met het plannen van de biopsie. Of de afwijking niet-agressief-benigne, agressief-benigne, mogelijk maligne of zeker maligne lijkt,

bepaalt de noodzaak om stadiëringsstudies uit te breiden met scintigrafie, CT en MRI, welke in dat geval voorafgaande aan de biopsie dienen te gebeuren. Omdat vaststaat dat de eerste operatieve ingreep de beste kans oplevert voor succesvolle behandeling van agressieve en maligne tumoren van het bewegingsapparaat, zijn adequate stadiëringsstudies onmisbaar. Het uitvoeren van lokale beeldvorming zoals MRI vóór de biopsie heeft het voordeel dat men bij het kiezen van de biopsieplaats rekening kan houden met de nog te volgen operatieve ingreep, vooral wanneer er sprake is van ledemaatsparende chirurgie.

- Het gecontamineerde biopsiekanaal moet bij agressieve en maligne bot- en wekedelentumoren later als één blok met het resectiepreparaat worden verwijderd om lokale recidieven te voorkomen. Contaminatie van tot op dat moment niet aangedane weefsels door de biopsie kan amputatie nodig maken om tot een adequate marge te komen terwijl tevoren ledemaatsparende chirurgie tot de mogelijkheden behoorde. Daarom moet bij het kiezen van de biopsieplaats en van de chirurgische techniek van de biopsie rekening worden gehouden met de incisie van de mogelijk latere definitieve ingrepen. De chirurg die de biopsie verricht moet zich dan ook bewust zijn van de consequenties daarvan. Dit dient dus door een ervaren persoon te gebeuren.
- Een excisiebiopsie is meestal gecontraïndiceerd bij alle tumoren waarbij de mogelijkheid van een agressief-benigne of maligne afwijking zelfs maar wordt overwogen, omdat bij excisie zonder oncologisch adequate grenzen meer weefselcompartimenten worden besmet dan nodig is. De vraag of een percutane naaldbiopsie (bijvoorbeeld jamshidi) dan wel een open biopsie de voorkeur verdient hangt af van de ervaring van chirurg en patholoog, en van de plaats van de tumor. In ervaren handen levert de percutane naaldbiopsie in de meeste gevallen een accurate diagnose op ⁸ vooral als van een speciale biopsienaald gebruik wordt gemaakt. Een voorbeeld van zo'n geschikte naald is de jamshidibiopsienaald met een conisch uiteinde. Om zeker te zijn dat de biopsieplaats adequaat is en het weefsel representatief voor de afwijking is het aan te raden de procedure met peroperatieve röntgenfoto's vast te leggen.
- Het is verstandig de insteekopening van de biopsie te markeren, zodat deze herkenbaar is bij de definitieve procedure. Er dient een adequate hoeveelheid representatief weefsel verkregen te worden. Bij voorkeur wordt de patholoog gevraagd dit te bevestigen met een vriescoupe. Wanneer voor een open biopsie wordt gekozen dient een lengte-incisie te worden gebruikt, dwarse incisies moeten worden vermeden. Neurovasculaire contaminatie dient voorkomen te worden. Niet-gecontamineerde compartimenten mogen niet geopend worden. Men dient voorzichtig te zijn met wondhaken, het periost mag niet worden afgeschoven en de afwijking dient niet verder blootgelegd te worden dan strikt noodzakelijk. Na zorgvuldige haemostase moet de wond worden gesloten. Eventuele drains dienen te worden geplaatst in het verlengde van de incisie, zodat bij de definitieve procedure biopsiewond en draintraject in één blok met het preparaat kunnen worden verwijderd.
- Bij verdenking op een primaire maligne of agressief benigne tumor van de wervelkolom dient een biopsie uit die tumor, ook bij evidente neurologische afwijkingen, zeer zorgvuldig en zo klein mogelijk te worden uitgevoerd met minimale contaminatie van de omgeving. Een laminectomie of decompressie wordt sterk afgeraden, omdat daardoor de kans op adequate resectie met vrije marges in een later stadium minimaal wordt. De neurologische symptomen reageren vaak goed op corticosteroïden en indien geïndiceerd op radiotherapie en chemotherapie. In het kader van het laatste dient een vriescoupe van het biopt sterk overwogen te worden. Aanbevolen wordt om uitgerekend deze groep patiënten te behandelen, inclusief de biopsie, in een centrum.

Vragen aan de patholoog m.b.t. de biopsie:

1. Is het biopt representatief de klinisch-radiologische differentiaal diagnose in ogenschouw nemend?
2. Wat is de aard van het proces (primair bot of metastatisch c.q. plasmacytoom)?
3. Is de tumor benigne dan wel maligne?
4. Betreft het in geval van een maligne primaire beentumor een geval van lage dan wel hoge maligniteitsgraad?
5. Is de biopsie-diagnose voldoende zeker voor chirurgische planning?
6. Past de biopsie-diagnose bij de klinische en radiologische bevindingen (met name als deze laatsten sterk wijzen op maligniteit)?

Comorbiditeit

Bij kans op een pathologische fractuur extremitet preventief beschermen door immobilisatie; soms volstaat onbelaste mobilisatie met krukken. Bij een bestaande pathologische fractuur: vervaardig eerst een MR onderzoek gevolgd door een biopsie. Verricht geen stabilisatie zonder histologische diagnose!

Ondersteunende zorg

Deze zorg zal gedurende de kortdurende opname die noodzakelijk is voor het adequaat uitvoeren van de biopsie, gegeven worden door de verpleegkundigen. Vooral bij patiënten bij wie de diagnose maligniteit gesteld wordt, is ondersteunende zorg van én huisarts én oncologisch chirurg/orthopeed én eventueel medisch (kinder)oncoloog, radiotherapeut en verpleging noodzakelijk. Bij de meerderheid van de patiënten wordt de diagnose maligne beentumor gesteld tijdens de kinderleeftijd, adolescentie of tijdens het werkzame leven. Diagnose en behandeling hebben grote impact op de kwaliteit van leven. Er zullen veel vragen zijn over behandeling en consequenties van de behandeling op lange termijn (fertiliteit, werk, sport) en eventuele co-morbiditeit.

Voorlichting en communicatie

- Vereniging Ouders, Kinderen en Kanker (<http://vokk.nl/index.cfm>) heeft een [brochure over bottumoren](#) bij kinderen, gericht op de ouders of verzorgers en is gebaseerd op behandeladviezen van de SKION.
- Communicatie met patiënt en bij kinderen tevens met ouders: uitleg over de diagnose, behandelingsmogelijkheden en uiteindelijke consequenties en mogelijke andere late gevolgen door arts en in geval van maligniteit: ook door oncologieverpleegkundige.
- Communicatie intramuraal: overleg met patholoog, radioloog, oncologisch/orthopedisch chirurg, eventueel medisch (kinder)oncoloog, radiotherapeut, eventueel revalidatiearts. Daarnaast: fysiotherapeut, maatschappelijk werk, (kinder)psycholoog, pedagogisch medewerker, Educatieve Voorziening (school; opleiding).
- Communicatie transmuraal: met huisarts en verwijzend specialist.
- Lotgenotencontact: in geval van specifieke reconstructie (bijv. Van Nes plastiek) of amputatie is contact met andere patiënten zinvol, mede uit revalidatie oogpunt. Daarnaast hebben veel patiënten baat bij lotgenoten contact om psychosociale redenen. Via de Vereniging Ouders, Kinderen en Kanker (<http://vokk.nl/index.cfm>) is het mogelijk contacten te leggen met lotgenoten. Er is ook een lotgenotenvereniging voor patiënten met Multipele osteochondromen (MO) / Hereditaire Multiple Exostosen (HME) (<http://www.hme-mo.nl/>).

Continuïteit van zorg

Afhankelijk van de diagnose zal de definitieve therapie en follow-up geschieden door de oncologisch/orthopedisch chirurg eventueel in combinatie met de medisch (kinder)oncoloog (bij kinderen t/m 18 jaar is dit doorgaans de kideroncoloog) en radiotherapeut. Bij hooggradige primaire beentumoren zal hierbij meestal verwijzing plaatsvinden naar een op deze aandoeningen gespecialiseerd centrum, dat de beschikking heeft over multidisciplinaire expertise.

In het kader van continuïteit van zorg is het noodzakelijk dat er een goede overdracht plaats vindt tussen de verschillende zorgverleners indien het kind de volwassen leeftijd bereikt.

Behandeling

Het hoofdstuk Behandeling richt zich op de behandeling van **maligne** beentumoren.

Medisch technisch

Dit hoofdstuk is onderverdeeld in subhoofdstukken en/of paragrafen. Om de inhoud te kunnen bekijken klikt u in de linkerkolom op de subhoofdstuk- en/of paragraaftitel.

Chirurgie

Maligne beentumoren met chirurgie

Door de notie van multidisciplinaire behandeling (chemotherapie bij de hiervoor gevoelige tumoren en de betere beeldvorming) is zowel de sparende chirurgie (in 80%) en de overleving toegenomen. Indien resectie mogelijk is, dan vereist de behandeling van maligne beentumoren een ruime en-bloc resectie. De stadiëring volgens Enneking kan hierbij een goede leidraad zijn (zie [bijlage 5](#))⁹. Chirurgische en chemotherapeutische behandeling dient in een van de vier aangewezen centra te geschieden. Een uitzondering hierop zou kunnen zijn de thoraxwandresectie bij chondrosaroom welke ook in andere centra waar multidisciplinaire oncologische zorg voorhanden is uitgevoerd kan worden. De vorm van resectie is in principe een intracompartimentale procedure, echter bij duidelijke indicaties (zoals een goed verwijderbaar bot, spier) kan de verwijdering van een heel bot-/spiercompartiment de voorkeur genieten (extracompartimentaal). Bij het verkrijgen van ruime tumorvrije grenzen mag niet worden voorbijgegaan aan de gevolgen van de behandeling voor de resterende functie.

Vereisten bij de resectie van maligne beentumoren

1. adequate pre-operatieve stadiëring
2. nastreven van adequate chirurgische grenzen
3. met titanium (MRI-inerte) haemoclips markeren van risicogebieden en krappe grenzen en aangeven van deze gebieden op het preparaat
4. overleg met de patholoog

Vereisten bij de verslaglegging

1. beschrijf ingreep inclusief de benadering, relatie tot vitale structuren als vaten en zenuwen, grens, anatomische verhoudingen (tekening resectie), risicogebieden (marginale grenzen) m.b.t. het preparaat
2. beschrijf plaatsing haemoclips op risicogebieden en vitale structuren m.b.t. wondgebied, geef de afmetingen in centimeters en beschrijf de reconstructie

Vragen aan de patholoog m.b.t. het resectiepreparaat

1. Rechtvaardigde de afgegeven diagnose bij biopsie de uitgevoerde ingreep?
2. Betreft het een lage dan wel hoge maligniteitsgraad volgens de 2002 WHO criteria?
3. Is op grond van de resectiegrens (risicoplaatsen gemarkeerd door de operateur) en de maligniteitsgraad de ingreep als adequaat te beschouwen? Speciale aandacht is hierbij gewenst voor de verschillende compartimenten bot, spier, gewricht, groeischijf, kraakbeen, vaten, zenuw, etc. Bij inadequate grenzen (blijkens operatieverslag/pathologische bevindingen) moet indien mogelijk een reresectie plaatsvinden van het gecontamineerde gebied.
4. Hoe is de reactie op eventuele pre-operatieve chemotherapie, percentage vitale tumorcellen in het resectiepreparaat (<10% vitale tumorcellen goede respons)^{10 11}.

Voor verslaglegging door de patholoog (zie [bijlage 5](#)).

Cytostatica

Maligne beentumoren met cytostatica

De behandeling met (neo-)adjuvante chemotherapie, naast optimale lokale behandeling, verbetert de prognose. Aangezien het zeldzame tumoren betreft vindt de behandeling bijna altijd plaats in internationaal trial-verband. Zo houdt de European Osteosarcoma Intergroup zich bezig met onderzoek bij osteosarcoom en spoelcelsarcoom, en het EURO-EWING consortium met het ewingsarcoom. Voor deze maligniteiten worden speciale onderzoeksprotocollen gehanteerd te weten: Euro-E.W.I.N.G. 99 (<http://www.ikcnet.nl/trials/index.php?id=30> of <http://www.eortc.be/protoc/details.asp?protocol=62981>) welke zal worden gevolgd door Ewing 2008 voor Ewingsarcoom en Euramos 1 (http://www.ctu.mrc.ac.uk/euramos/e_i_design.asp) voor osteosarcoom. Het optimaliseren van het behandelingsresultaat en verminderen van toxiciteit staan hierbij op de voorgrond. Zowel bij het ewingsarcoom als bij nagenoeg alle osteosarcomen worden chemotherapiekuren gegeven die meerdere medicamenten bevatten. Veelal wordt voorafgaande aan de operatieve ingreep enkele kuren gegeven. Vooral bij osteosarcomen blijkt dat de reactie op de chemotherapie een voorspellende waarde heeft op het later optreden van recidieven. Een belangrijk voordeel van pre-operatieve chemotherapie is met name het gunstiger operatieresultaat dat verkregen kan worden ten gevolge van het verkleinen van de tumor. Dit heeft voor veel patiënten belangrijke voordelen met betrekking tot de uiteindelijke functionaliteit. Na de operatie wordt in geval van een radicaal verwijderde primaire tumor nog een aantal kuren chemotherapie gegeven. Bij ewingsarcomen kan als de operatie niet goed mogelijk is of aanleiding zou geven tot ernstige verstoring van de functionaliteit besloten worden niet te opereren, maar de tumor te bestralen. Bij gemetastaseerde osteosarcomen vindt vaak operatieve verwijdering van de metastase(n) plaats. Conventionele chondrosarcomen zijn tot op heden niet gevoelig gebleken voor conventionele cytostatica.

Omdat de timing van de behandeling van maligne beentumoren nauw overleg tussen de orthopedisch chirurg of chirurg-oncoloog en de internist-oncoloog c.q. kinderoncoloog (en soms ook de radiotherapeut) vereist, moet ieder van hen op de hoogte zijn van elkaars mogelijkheden, teneinde de beste behandeling te kunnen kiezen. De geografische afstand tussen de behandelaars moet dan ook zo klein mogelijk zijn. Ondanks de verbetering die in de prognose van het niet gemetastaseerde osteosarcoom is opgetreden sinds chemotherapie aan de behandeling is toegevoegd, is de prognose het laatste decennium niet verder verbeterd en blijft de vijfjaars overleving rond de 55-70%. Bij ewingsarcoom wordt hetzelfde percentage vermeld, maar patiënten met grote ewingsarcomen hebben nog steeds een beperkte overlevingskans.

Bestraling

Maligne beentumoren met bestraling

De rol van radiotherapie bij beentumoren is over het algemeen beperkt. Bij het osteosarcoom (matig gevoelig) en het chondrosarcoom (stralen-ongevoelig) is er alleen een plaats bij de palliatie van primair irresectabele of recidiverende tumoren of bij (bot-) metastasen. Bij ewingsarcoom, dat radiotherapie sensitief is, kan bestraling een rol spelen bij het resectabel maken van een in oorsprong irresectabele primaire tumor (pre-operatief), bij het verkrijgen van lokale controle postoperatief, doch ook bij primair irresectabele tumoren, bijvoorbeeld van het bekken of de wervelkolom. Ook hier kan bestraling palliatief gebruikt worden bij lokale recidieven, bot- en longmetastasen.

Zelden wordt een problematische (maligne) reusceltumor primair of postoperatief bestraald. Bij chordomen en chondrosarcomen van de schedelbasis die niet resectabel zijn kan overwogen worden door te verwijzen naar het buitenland voor protonenbestraling.

Revalidatie

Na de primaire behandeling door middel van chirurgie, chemotherapie en/of radiotherapie zullen resterende problemen moeten worden ondervangen. Soms is het voldoende om het natuurlijke herstel af te wachten. Bij beperkte spierkracht en/of mobiliteit is het veelal verstandig een fysiotherapeut in te schakelen. Een aantal van hen heeft zich gespecialiseerd in de behandeling van lymfoedeem (<http://www.nvfl.nl/>). Voor mentale problemen zijn psychologen beschikbaar (zie bijvoorbeeld <https://www.1np.nl/>).

Mochten de beperkingen definitief zijn, de gevolgen complex worden, of betreft het zowel fysieke als mentale problemen, dan kan de revalidatiearts in consult gevraagd worden (<http://www.revalidatie.nl/>). Deze heeft ook kennis van zaken van de prothesiologie en orthesiologie. Mocht voor de ingreep reeds worden verwacht dat er functionele beperkingen zullen optreden, is een pre-operatief consult door de revalidatiearts aanbevolen. Revalidatie voor mensen met kanker is gericht op het verbeteren van het functioneren en de kwaliteit van leven door het minimaliseren van de korte en lange termijn gevolgen (zie [bijlage 10](#)).

Voorlichting

Voorlichting over de mogelijkheden van behandeling moet aan de patiënt worden gegeven door de behandelend (oncologisch geschoolde) orthopedisch chirurg of chirurg-oncoloog. Ter sprake moeten komen: aard van de eventuele resectie en consequenties voor mobiliteit. Als de patiënt behandeld moet worden met cytostatica moet de medisch (kinder-)oncoloog en de (kinder)oncologisch verpleegkundige voorlichting geven over werking en bijwerkingen van cytostatica en het eventueel effect van chemotherapie op het lokale proces en metastasen, naast de mogelijkheden tot behandeling (sparende chirurgie) en de overlevingskans. De VOKK geeft bij diagnose een dagboekagenda uit waarin kaarten over de verschillende cytostatica met mogelijke bijwerkingen op korte en lange termijn. Bij gebruik van cytostatica is het indien mogelijk invriezen van sperma aangewezen alvorens met de chemotherapie begonnen wordt. Bij cytostatische behandeling van jonge vrouwelijke patiënten dient hieraan voorafgaand preservatie van functioneel ovarieel weefsel te worden overwogen. Bij vrouwelijke patiënten die bestraald worden en bij wie de ovaria in het bestralingveld liggen, is het soms door operatief fixeren van de ovaria in een gebied waar niet bestraald zal worden mogelijk de vruchtbaarheid te behouden. Indien de patiënt wordt behandeld in trial verband, dan moet de hiervoor benodigde informatie worden overlegd. Tevens dient formele toestemming voor behandeling in trialverband te worden verkregen.

Spreiding en concentratie, infrastructuur

Gelet op de zeldzaamheid, complexiteit van diagnostiek en behandeling en de hiervoor benodigde specifieke expertise en infrastructuur dient in navolging van het Advies van de Gezondheidsraad de behandeling van maligne beentumoren bij voorkeur plaats te vinden in één van de hierin gespecialiseerde centra (LUMC, UMC St Radboud Nijmegen, UMCG of AMC) waar deze brede multidisciplinaire kennis voorhanden is. Dit beleid wordt ondersteund door de Gezondheidsraad en het ministerie van VWS [1 2](#).

Follow-up

Dit hoofdstuk is onderverdeeld in subhoofdstukken en/of paragrafen. Om de inhoud te kunnen bekijken klikt u in de linkerkolom op de subhoofdstuk- en/of paragraaftitel.

Medisch technisch

Langdurige follow-up is nodig voor:

1. kans op lokaal recidief
2. metastase op afstand (met name longmetastasen)
3. vervolgen van de reconstructie (bijvoorbeeld prothese, botreconstructie)
4. evaluatie toxische effecten van cytostatica op (zeer) lange termijn

Met betrekking tot patiënten met een osteosarcoom of een ewingsarcoom: de follow-up dient te geschieden door de medisch oncoloog of kinderoncoloog teneinde de late effecten van de behandeling te vervolgen (cardiotoxiciteit, nefrotoxiciteit, fertiliteitsproblemen). Daarnaast vervolgt en behandelt de orthopedisch/oncologisch chirurg de eventuele lokale problemen. Het opsporen van eventuele recidieven en late effecten van de behandeling is essentieel. Vroegtijdige behandeling van lokale recidieven of longhaarden als de patiënt nog klachtenvrij is, kan essentieel blijken. Het opsporen van bijwerkingen van de behandeling en het vroegtijdig behandelen daarvan kan veel morbiditeit voorkomen.

Voorschriften bij de follow-up van patiënten na de primaire behandeling zijn meer dan bij het initiële beeldvormende onderzoek afhankelijk van de individuele patiënt, de radicaliteit van de chirurgische ingreep en in hoeverre er sprake is van een benigne agressieve afwijking, dan wel een maligne afwijking (metastasen-onderzoek).

latente, oude niet actieve afwijking: In het algemeen geen controle nodig, behalve bij fractuur-risico (bijvoorbeeld niet-ossificerend fibroom (N.O.F.) in een lang pijpbeen) afhankelijk van de grootte van de afwijking en de leeftijd van de patiënt- 1x per jaar.

Multipole osteochondromen: voor radiologische screening (zie [bijlage 2](#)). Bij klinisch (tussentijds) gesuggereerde of vastgestelde groei van osteochondromen is MRI met contrast geïndiceerd.

Actieve afwijking:

1. de direct postoperatieve controle van het operatieresultaat, zoals de genezing van de botplastiek, eventuele fractuurkans e.d. wordt individueel bepaald.
2. de frequentie van controle kan worden beïnvloed door:
 - ◆ de kans op recidief (histologische gradering, grootte en lokalisatie van de afwijking)
 - ◆ het optreden van klachten.

Controle X-foto na 3 en 6 maanden, dan elke 6 maanden tot 2 jaar postoperatief en vervolgens 1x per jaar tot 5 jaar (A.B.C., reusceltumor, chondroblastoom). Op geleide van, na twijfel: X-foto, MRI (soms ook CT-scan, skeletscintigrafie).

Agressieve afwijking: Opmerking:

1. wat betreft de direct postoperatieve controle, zoals onder actieve afwijking.
2. controle volgens trialbehandeling heeft voorrang.

Na grote resectie-operaties, tumorprothese en donorbot /autoloog botreconstructie of andere vormen: Controle X-foto na 6 weken, 3, 6, 9 en 12 maanden. In het 2e jaar halfjaarlijks, dan 1x per jaar tot 10 jaar. Op geleide van, na twijfel: X-foto, MRI. Na amputatie: Na de postoperatieve controle geen vast schema.

Communicatie

Patiënt moet op de hoogte zijn en worden gehouden van (nieuwe) inzichten over eventueel late bijwerkingen van cytostatica. De oncologisch orthopedisch chirurg of chirurg-oncoloog of radiotherapeut of andere behandelaar dient de consequenties van de behandeling aan patiënt uit te leggen, overeenkomstig de WGBO.

Lokaal recidief

Diagnostiek en behandeling

- Diagnostiek vindt plaats door radiologische diagnostiek (inclusief eventueel MRI) en biopsie, en stadiëring door middel van CT van de thorax en skeletscintigrafie.
- Het lokaal recidief zal in principe een lokale behandeling behoeven gericht op curatie en zal bijna altijd chirurgisch zijn.
- Als er metastasen worden aangetoond (systemisch recidief), dan is soms curatieve behandeling door operatieve verwijdering en chemotherapie mogelijk. Bij veel patiënten blijkt echter dat alleen palliatieve behandeling mogelijk is. Het beleid zal in samenspraak met medisch oncoloog, chirurg en radiotherapeut vastgesteld worden. Vanzelfsprekend heeft patiënt hierin de doorslaggevende stem.

Referenties

1 - [Advies Gezondheidsraad](#)

Advies Gezondheidsraad, Kwaliteit en taakverdeling in de oncologie. 8 februari 1993.

2 - [Tweede kamer der Staten Generaal](#)

Tweede kamer der Staten Generaal, vergaderjaar 1993-1994, 21944, nummer 10, pagina 9 en 10.

3 - [Hameetman L](#)

Hameetman L, Bovée JVMG, Taminiau AHM, Kroon HM et al. Multiple Osteochondromas: clinicopathological and genetic spectrum and suggestions for clinical management. [Hereditary cancer in clinical practice 2004; Dec 15. 2\(4\): 161-73.](#)

4 - [Mulder JD](#)

Mulder JD, Schütte HE, Kroon HM, Taconis WK. Radiologic atlas of bone tumors. 2 ed. Amsterdam: Elsevier; 1993.

5 - [Van der Woude HJ](#)

Van der Woude HJ, Verstraete KL, Hogendoorn PC, Taminiau AHM et al. Musculoskeletal tumors: Does fast dynamic contrast-enhanced subtraction MR imaging contribute to the characterization? [Radiology 1998; 208\(3\): 821-8.](#)

6 - [Van der Woude HJ](#)

Van der Woude HJ, Bloem JL, Hogendoorn PC. Preoperative evaluation and monitoring chemotherapy in patients with high-grade osteogenic and Ewing's sarcoma: review of current imaging modalities. [Skeletal Radiol 1998; 27\(2\): 57-71.](#)

7 - [Geirnaerd MJ](#)

Geirnaerd MJ, Hogendoorn PC, Bloem JL, Taminiau AH et al. Cartilaginous tumors: fast contrast-enhanced MR imaging. [Radiology 2000; 214\(2\): 539-46.](#)

8 - [Van der Bijl AE](#)

Van der Bijl AE, Taminiau AH, Hermans J, Beerman H et al. Accuracy of the Jamshidi trocar biopsy in the diagnosis of bone tumors. [Clin Orthop Relat Res. 1997; 334: 233-43.](#)

9 - [Enneking WF](#)

Enneking WF, Spanier SS, Goodman MA. A system for the surgical staging of musculoskeletal sarcoma. [Clin Orthop Relat Res 1980; 153: 106-20.](#)

10 - [van der Woude HJ](#)

van der Woude HJ, Bloem JL, Taminiau AH, Nooy MA et al. Classification of histopathologic changes following chemotherapy in Ewing's sarcoma of bone. [Skeletal Radiol 1994; 23\(7\): 501-7.](#)

11 - [Raymond AK](#)

Raymond AK, Ayala AG, Knuutila S. Conventional osteosarcoma. In: Fletcher C.D.M., Unni KK, Mertens F, editors. World Health Organization Classification of Tumours. Pathology and Genetics of Tumours Soft Tissue and Bone. Lyon: [IARC Press; 2002. p. 264-70.](#)

12 - [Geirnaerd MJ](#)

Geirnaerd MJ, Hermans J, Bloem JL, Kroon HM, Pope TL, Taminiau AH, Hogendoorn PC. Usefulness of radiography in differentiating enchondroma from central grade 1 chondrosarcoma. [AJR Am J Roentgenol 1997; 169\(4\): 1097-104.](#)

13 - [World Health Organization](#)

World Health Organization Classification of Tumours. Pathology and Genetics of Tumours of Soft Tissue and Bone. Lyon: [IARC Press; 2002.](#)

14 - [Joan R](#)

Joan R. Reusceltumor van het skelet: Indeling, behandeling, reconstructie. 1982. 144 S.

15 - Hogendoorn PCW

Hogendoorn PCW, Bovée JVMG. Praktische klinisch-pathologische diagnostiek van tumoren van steun- en bewegingsapparaat. Boerhaave commissie, 2005.

16 - Evans HL

Evans HL, Ayala AG, Romsdahl MM. Prognostic factors in chondrosarcoma of bone. A clinicopathologic analysis with emphasis on histologic grading. *Cancer* 1977; 40: 818-31.

17 - Lilie RD

Hard tissue decalcification. In: Lilie RD, Fullmer HM, editors. Histopathologic technic and practical histochemistry. New York: Mc Graw-Hill Book Comp; 1976. p. 787-807.

18 - Bovée JVMG

Bovée JVMG. Moleculaire diagnostiek van bot- en wekedelentumoren. [Ned Tijdschr Oncol 2007; 4: 238-47.](#)

19 - Reineke T

Reineke T, Jenni B, Abdou MT, Frigerio S, Zubler P, Moch H, Tinguely M. Ultrasonic decalcification offers new perspectives for rapid FISH, DNA, and RT-PCR analysis in bone marrow trephines. [Am J Surg Pathol 2006; 30\(7\): 892-6.](#)

Bijlagen

1. Consultatie Commissie voor Beentumoren

Adres:

Commissie voor Beentumoren
p.a. Leids Universitair Medisch Centrum
postzone C-2-S
Postbus 9600, 2300 RC Leiden
Telefoon: 071-5263490

Cvb@lumc.nl

Website:

<http://www.beentumoren.nl>

De Commissie heeft als primaire taak een, (inter)nationaal erkend, consulentschap ter medebeoordeling van patiënten met tumoren of daarop lijkende afwijkingen van het skelet en weke delen. Tot op heden zijn geen kosten aan consultatie van de Commissie verbonden. Daarentegen kunnen geen kosten, bijvoorbeeld voor verzending of kopiëren, bij de Commissie in rekening gebracht worden. De Commissie bestaat sinds 1953.

Procedure reguliere consulten:

Voor een correcte beoordeling van de casus moet de Nederlandse Commissie voor Beentumoren kunnen beschikken over volledige informatie:

1. klinische gegevens (anamnese, aard en duur van de klachten, bevindingen bij onderzoek, laboratoriumgegevens, operatieverslag);
2. alle relevante röntgenonderzoeken incl. CT-, MRI- en isotopenonderzoeken voor zover verricht en alle verslagen van deze onderzoeken;
 - ◆ Aanleveren MRI documenten:
Bij voorkeur gescand volgens standaard protocol:
Transversale T1-gewogen SE of TSE
Coronale of Sagittale T1-gewogen SE of TSE
Transversale T2-gewogen SE of T2-gewogen TSE + vetsuppressie
Dynamische 3D T1-gewogen Gradient Echo tijdens Gd-contrastinjectie
Transversale T1-gewogen SE of TSE + vetsuppressie na Gadolinium
Coronale of Sagittale T1-gewogen SE of TSE + vetsuppressie na Gadolinium
Gehele onderzoek aanleveren bij voorkeur digitaal. Indien toch op film: zie bijlage 6 voor specifieke instructies.
Altijd voorzien van originele verslaglegging.
 - ◆ Alle tumoren ook afbeelden met conventionele/digitale radiografie in 2 richtingen.
 - ◆ In sommige gevallen zijn röntgenfoto's, gemaakt tijdens of na een operatie, van belang om geïnformeerd te zijn over de plaats waar de biopsie werd genomen
3. Indien beschikbaar: histologische coupes, vaak ook met paraffineblokjes; tezamen met het PA verslag. Gelieve niet de coupes en de blokjes tegelijkertijd te versturen, tenzij nog een extra gesneden coupe(s) achterblijft. Bij biopten kunnen in eerste instantie de coupes worden gestuurd. Indien genoeg materiaal in het blokje aanwezig is in geval van open biopsie of resectie kan worden volstaan met het opsturen van de blokjes(s). De coupes en blokjes worden behouden voor het archief van de Commissie.

Er zijn twee verschillende mogelijkheden voor consultatie:

1. Indien het uitsluitend radiologisch materiaal betreft kan, mits voorzien van klinische gegevens een (differentiaal)diagnose worden gevraagd en eventueel advies ten aanzien van het te volgen beleid. Deze adviezen worden wekelijks gegeven.
2. Indien ook histologisch materiaal voorhanden is kan het materiaal compleet aangeboden worden d.w.z. met radiologische documentatie en klinische gegevens. De complete casus worden plenair besproken op de maandelijkse multidisciplinaire vergadering. Indien geïndiceerd kan tussentijds een spoedconsult worden aangevraagd.

Incompleet aangeboden gevallen worden niet in behandeling genomen. Het is de verantwoording van de inzender om complete documentatie te verkrijgen en op te sturen. Aangezien de Commissie nooit ongevraagd tot advies overgaat, gelieve duidelijk aan te geven of een behandeladvies verlangd wordt.

Procedure spoedconsulten:

Wanneer voor behandeladvies of diagnose niet gewacht kan worden tot de maandelijkse plenaire vergadering kan tussentijds de diagnose en/of het behandeladvies worden doorgegeven. De aanvrager dient dit duidelijk aan te geven en dient ervoor te zorgen dat de documentatie compleet is (zie boven). Een of enkele van de radiologen en pathologen van de commissie zullen in gezamenlijk overleg de diagnose stellen. De oncologisch orthopeden (of chirurgen) geven aansluitend advies over het te voeren beleid.

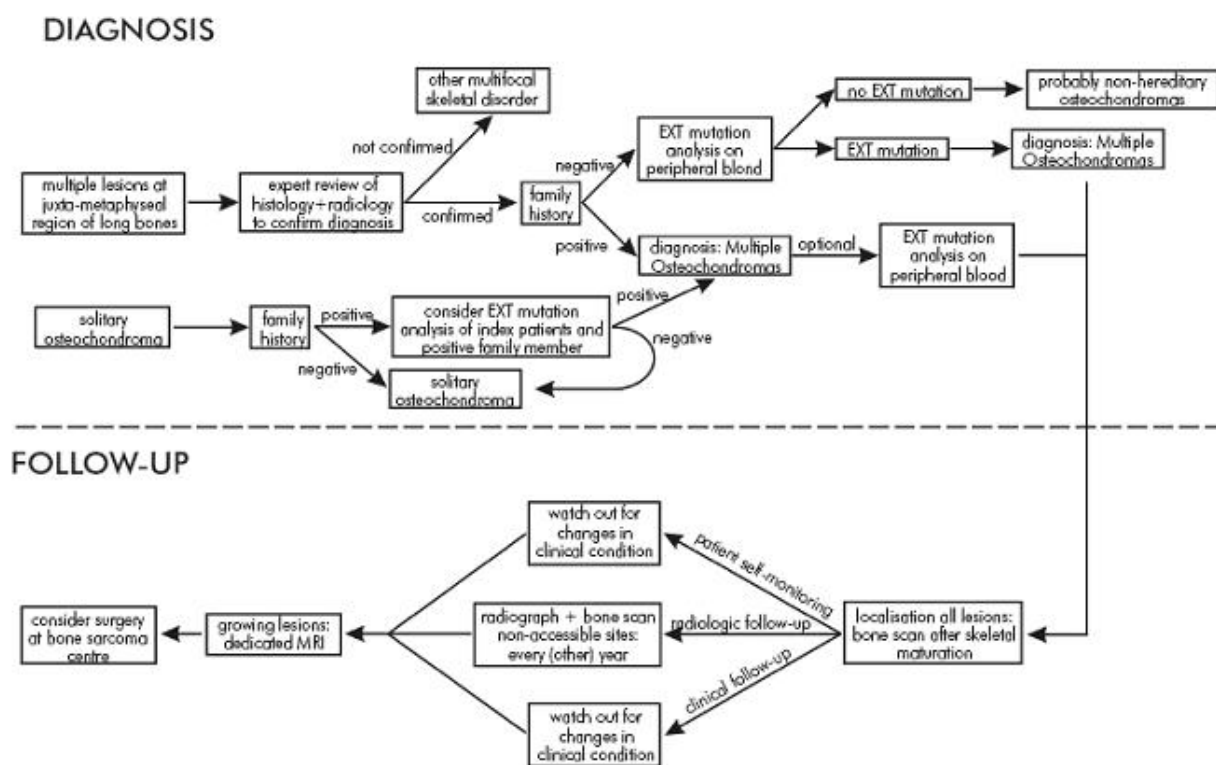
Verslaglegging:

De inzender wordt schriftelijk op de hoogte gesteld van de diagnose en het eventuele advies zoals vastgesteld tijdens de maandelijkse plenaire vergadering. Daarnaast worden kopieën toegestuurd aan:

- De eventueel bij de behandeling betrokken andere specialisten, indien bekend
- Het commissielid dat telefonisch contact heeft (gehad) met de inzender

2. Screening bij multipele osteochondromen (MO) (Hereditaire multiple exostosen (HME))

Flow chart voor diagnostiek en follow-up bij multipele osteochondromen (MO) ³.

Kiambaandiagnostiek voor Multipele osteochondromen

Met het kloneren van het EXT1-en EXT2-gen is DNA-diagnostiek naar Hereditaire Multipele osteochondromen (MO) mogelijk geworden. Dit onderzoek is tijdrovend en kostbaar, waardoor het belangrijk is patiënten goed te selecteren op basis van een duidelijk fenotype.

Vaak zullen meerdere leden van een familie aangedaan zijn en zal het fenotype binnen een familie weinig reden tot twijfel aan de diagnose geven. Het radiologisch beeld is vrij typisch. Het is aan te bevelen om alvorens DNA onderzoek te verrichten de radiologische documentatie alsmede de eventuele PA aan te bieden aan de Commissie voor Beentumoren.

Indien het de eerste patiënt in de familie betreft en het fenotype niet erg uitgesproken is, is het raadzaam deze patiënt door te verwijzen naar een klinisch geneticus. Over het algemeen zal de klinisch geneticus advies vragen aan de Commissie voor Beentumoren, waarbij de radiologische documentatie alsmede de eventueel verkregen histologie door de Commissie beoordeeld zal worden. Indien zowel de klinisch geneticus als de Commissie voor Beentumoren het fenotype van de patiënt vindt passen bij MO wordt materiaal opgestuurd voor DNA diagnostiek.

Praktische gang van zaken

DNA-onderzoek ter bevestiging van de diagnose MO kan door de specialist rechtstreeks aangevraagd

worden. Het verdient echter aanbeveling om de patiënt of de familie door te verwijzen naar een klinisch genetisch centrum in de regio. De klinisch geneticus zal de patiënt inlichten over de mogelijkheden van DNA-onderzoek, de gevolgen van de uitslag en de overervingrisico's. Ook zal deze de patiënt wijzen op het feit dat met de huidige technieken niet in alle gevallen mutaties zullen worden gevonden.

Indien DNA-onderzoek de diagnose bevestigd heeft is eventueel prenataal onderzoek mogelijk. Dit kan alleen via een klinisch geneticus aangevraagd worden.

De DNA-diagnostiek voor MO is in Nederland gecentraliseerd in het laboratorium voor diagnostische genoomanalyse (LDGA) van Centrum voor Humane en Klinische Genetica in gebouw 2 (S-6-P) van het LUMC, Eindhovenweg 20, Leiden. Tel: 071-5269800. Aanvraagformulieren voor het onderzoek zijn down te loaden van de [website van het LDGA](#). Voor de bepaling zijn 2 buizen van 10 ml EDTA bloed nodig. Deze kunnen verzonden worden bij kamertemperatuur.

3. Conventioneel radiologisch beeld

Wanneer het radiologisch beeld doet denken aan een botproces moeten de volgende kenmerken worden beoordeeld:

Wat is de lokalisatie van de afwijking in het skelet?

- In welk bot? Bepaalde afwijkingen hebben een voorkeurslokalisatie in het skelet
- Is het een solitaire afwijking of zijn er multiple afwijkingen in het skelet?

Wat is de lokalisatie in het botdeel?

- Ten opzichte van de lengte-as: centraal of excentrisch (intra-corticaal of juxtacorticaal)?
- In de lange pijpbeenderen: epi-, meta-, of diafysair?
- In de wervel: corpus en/of boog?
- Is het gewricht aangetast?

Heeft de afwijking zelf specifieke kenmerken?

- Mineralisatie. In de zin van calcificaties of beenvorming
- Matglasaspect (fibreuze dysplasie).
- Steel (osteocondroom)
- Sekwester (osteomyelitis)
- Fallen-fragment (SBC met fractuur) aanwezig?
- Suggestie van holten of vloeistofspiegels aanwezig?

Wat doet de afwijking met het bot?

- Bestaat er osteolyse, osteosclerose of een combinatie van beide?
- Wat is het destructiepatroon (gerelateerd aan de groeisnelheid):
 - ◆ geografisch, mottig of permeatief of een combinatie van beiden.
Bij met name geografische afwijkingen: is de afwijking scherp c.q. sclerotisch begrensd, gelobd of glad, uni- of multiloculair, zijn er schotten en indien aanwezig dik of dun.
- Blijft de afwijking binnen het bot of treedt er expansie op?
- Cortexkwaliteit: intact, verdikt, scalloping, tunneling, destructie (regelmatig of onregelmatig)?
- Is er een (dreigende) pathologische fractuur?

Wat doet het bot nabij de afwijking, periost en wekedelen?

- Is er een periostale beenvormende reactie en in welke vorm? Lamellair, spiculae, solide, Codmanse driehoek? Is er opblazing?
- Reactieve botvorming in omgevende pre-existente bot?
- Is er een wekedelencomponent? Hierin eventueel tekenen van mineralisatie?

NB.

1. Bij lokalisatie in de wervelkolom en de platte beenderen is verder onderzoek door middel van CT-scan en/of MRI vrijwel altijd nodig.
2. Bij een sterke klinische verdenking op een proces en bij negatief conventioneel radiologisch

onderzoek kan skeletscintigrafie of MRI verricht worden (osteoid osteoom, metastase).

Op grond van bovenstaande kenmerken kan men tot een voorlopige conclusie komen, en wel dat het radiologisch beeld samen met het klinische beeld wijst op:

- een benigne afwijking
- een maligne afwijking
- een afwijking waarvan de benigniteit of maligniteit onzeker blijft.

Een afwijking kan op grond van het conventionele röntgenbeeld alleen als benigne gediagnosticeerd worden wanneer met behulp van dit conventionele radiologisch beeld de exacte benigne diagnose met zekerheid benoemd kan worden. In alle andere gevallen dient het conventioneel radiologisch onderzoek uitgebreid te worden met MRI en/of CT om een betere kansschatting te kunnen maken omtrent de mogelijke benigniteit van de afwijking en verkleining van de differentiële diagnose met mogelijke implicaties voor verdere diagnostische strategie en therapie. Ook hierbij geldt dat een afwijking alleen benigne genoemd mag worden als de exacte benigne diagnose of (benigne) differentiaal diagnose benoemd kan worden.

Kraakbeentumoren komen relatief frequent voor en worden dikwijls als toevallsbevinding geconstateerd in het kader van beeldvormend onderzoek verricht ten behoeve van een andere indicatie (bijvoorbeeld botscan in kader van disseminatieonderzoek, MRI vanwege knieklachten). Onderscheiden worden het benigne enchondroom en het laaggradig maligne chondrosarcoom. Dit onderscheid is veelal op grond van conventioneel röntgenologisch onderzoek niet betrouwbaar te maken ¹². Lokalisatie van een kraakbenige laesie in een der phalangen van de handen betreft meestal een enchondroom, tenzij er evidente corticale doorbraak bestaat met weke delen uitbreiding. Voor kraakbenige laesies in lange pijpbeenderen is er een aantal klinische en radiologische factoren waarbij de mogelijkheid van een *laaggradig chondrosarcoom* overwogen moet worden:

- (oudere) leeftijd van patiënt,
- verhoogde activiteit op botscan,
- grootte van de laesie (> 5 cm)
- endostale corticale aantasting (scalloping) door de tumor.

Er zijn aanwijzingen dat m.b.v. een dynamische MRI scan tijdens en na toediening van intraveneus contrast een (aanvullend) beter onderscheid kan worden gemaakt tussen benigne en maligne kraakbeentumoren ⁷. Een snel progressief aankleuringspatroon binnen 12 sec t.o.v. referentie arteriële aankleuringspleit voor chondrosarcoom. Het ontbreken van aankleuringspleit voor enchondroom. Op basis van de statische T1 gewogen serie na contrast toediening alleen is geen goed onderscheid mogelijk tussen enchondroom en chondrosarcoom.

Voor protocol dynamische MRI (zie [bijlage 6](#)).

4. Samenvatting vereisten bij de biopsie

- bij voorkeur percutane naaldbiopsie (jamshidi). Bij open biopsie: lengte-incisie.
- Bij twijfel over de juiste plaats van de biopsie overweeg contact met een gespecialiseerd chirurg
- vermijd chirurgische klievingsvlakken en aangrenzende compartimenten
- biopteer uit de periferie, inclusief pseudokapsel en lever materiaal en bloc aan
- zorg voor haemostase
- indien open biopsie; leg de drainopening in het verlengde van de incisie
- stuur materiaal direct en vers naar de afdeling pathologie op een vochtig gaas (behoud van mogelijkheden voor invriezen en markerkleuringen; bellen bij verzenden aanbevolen)
- vraag vriescoupe voor beoordelen representativiteit (het is beter niet het hele biopt in te vriezen, daar vriezen de beoordeling kan bemoeilijken)
- bedenk van tevoren wat te doen als de afwijking maligne blijkt
- röntgencontrole vooral bij percutane naaldbiopsie (röntgenfoto met biopsienaald in situ)
- stuur indien klinisch duidelijk verdacht voor een infectieus proces materiaal in voor microbiologische kweek

- geef exact aan wat de klinisch-radiologische werkdiagnose is en waar het materiaal precies vandaan komt

5. Verslaglegging door de patholoog

Noodzakelijke gegevens aan te leveren door inzender voorafgaand aan de biopsie:

- klachten, ziekte duur, trauma
- klinisch-radiodiagnostische differentiële diagnose
- exacte lokalisatie en uitbreiding
- toegepaste ingreep
- eventueel toegepaste voorbehandeling (cytostatica, radiotherapie, welk protocol)
- vraagstelling.

Biopsie of curettement:

Verslaan onder macroscopie:

- kleur, consistentie, glans, volume, afmetingen in drie dimensies van grootste fragment.

Uitsnijden:

- Coupes van voldoende formaline-gefixeerd, in mierenzuur ontkalkt, in paraffine ingebed weefsel vormen de hoeksteen van de diagnostiek.
- Indien voldoende weefsel aanwezig en snijdbaar: weefsel invriezen, eventueel fixeren voor EM.
- Niet snijdbaar: 24 uur fixeren evt. in stoof 37 °C en dan ontkalken. Grotere stukken eerst met een lintzaag (bij voorkeur diamantzaag) in plakjes op cassettegrootte zagen.

Resectiepreparaten:

Verslaan onder macroscopie:

- soort preparaat
- afmetingen in drie dimensies van preparaat
- biopsieplaats aanwezig; waar; aspect
- uitwendig aspect tumorgebied; aard grensvlakken
- aspect na lamelleren: kleur, componenten benoemen, afmeting in drie dimensies
- exacte tumorlokalisatie en uitbreiding; relatie tot resectievlakken
- eventuele doorgroei in gewricht, kruisband, vaatzenuwstreng
- eventuele fractuur met uitbreiding van het hematoom.

Uitsnijden:

- zonodig grensvlakken markeren met alcian blue of Oostindische inkt
- eventueel duidelijk irrelevante extremitetsdelen verwijderen
- met lintzaag lamelleren in dunne plakken op geleide van de MRI (wekedelen evt. eerst tot op het bot snijden)
- macrofoto-opnamen en röntgenopnamen van de plakken maken
- de plak met de grootste tumordiameter volledig insluiten na deze in stukjes te hebben verdeeld volgens werkfoto
- extra stukjes uitnemen uit 'tumor sanctuaries' en relatie met 'vitale' structuren (kruisband, gewrichtskapsel, vaten, grensvlak) insluiten
- lymfeklieren insluiten

Conclusie:

In conclusie dient vermeld te staan:

- aard ingreep (open biopsie, percutane naaldbiopsie, curettage)
- tumorlokalisatie in welk bot of botten (aangeven bij pijpbeenderen proximaal of distaal, waar in bot is tumor gelokaliseerd, metaphyse, epifyse, diaphyse)
- classificerende diagnose volgens WHO ¹³ (zie [bijlage 8](#))
- stadiëring volgens Enneking (zie figuur) ⁹
- in geval van reusceltumor van het bot gradering volgens richtlijnen Commissie voor Beentumoren

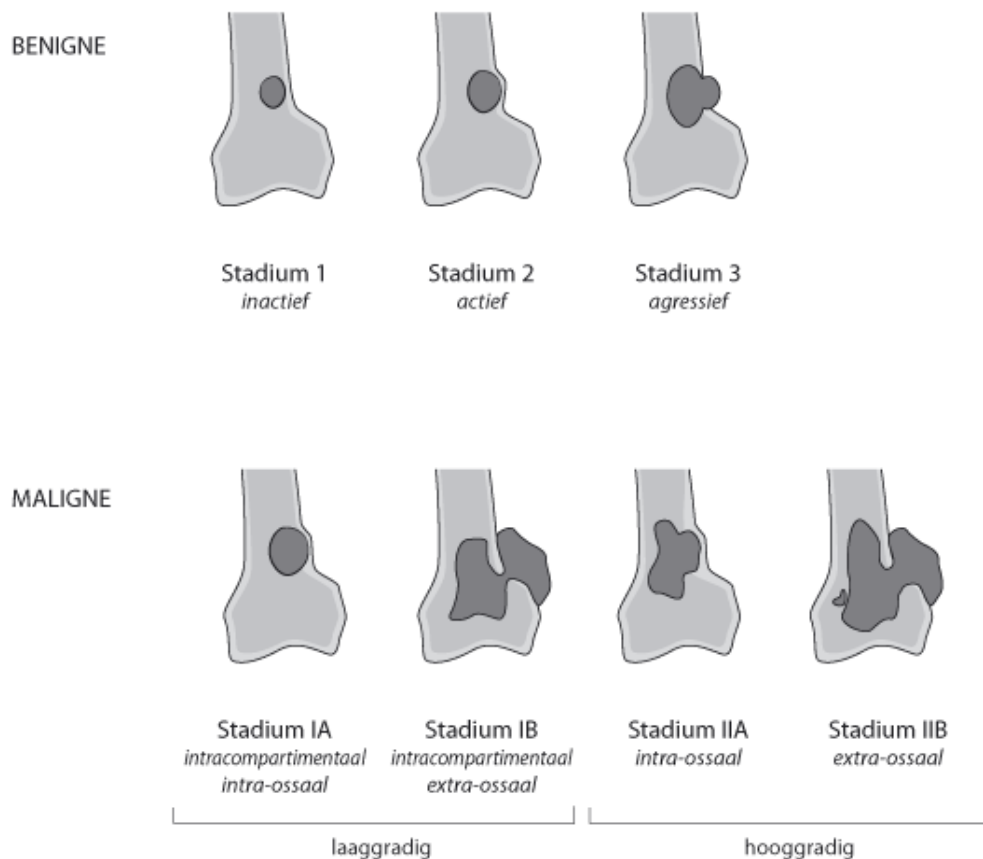
¹⁴ ¹⁵ (zie <http://www.boerhaavenet.nl/>).

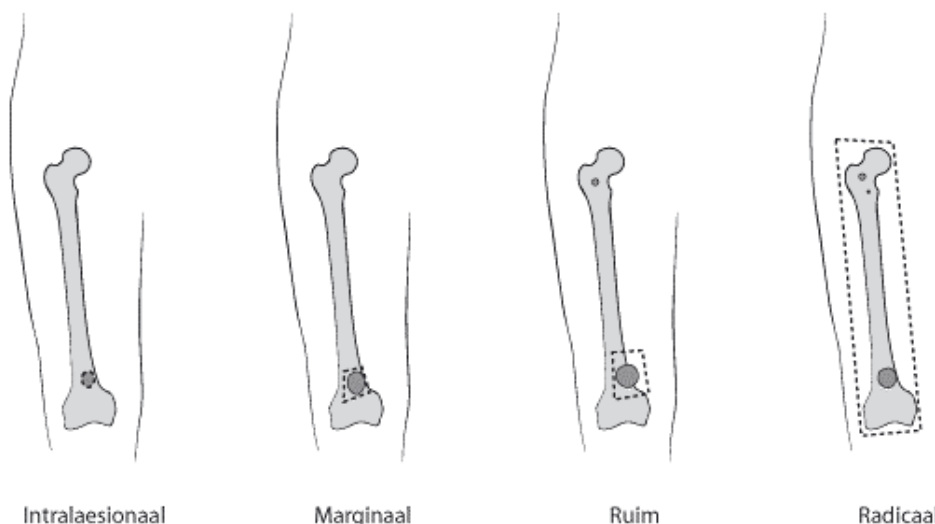
- In geval chondrosarcoom gradering volgens Evans ¹⁶

Bij resectie/amputatiepreparaat bovendien in conclusie vermelden:

- tumorgrootte in cm in drie dimensies
- wekedelenuitbreiding in welke structuren; anatomisch benoemen
- vasculaire invasie geïdentificeerd ja/nee
- resectiegrenzen: radicaal/ruim/marginaal/intralaesionaal
- contaminatie van het gewricht ja/nee
- aantal lymfeklieren onderzocht/aantal positief/waar gelegen
- aanwezigheid van skip-metastasen
- status na pre-operatieve therapie (chemotherapie [protocol], radiotherapie).
- Reactie op chemotherapie volgens Huvos (in geval van osteosarcoom) ¹¹ of v.d. Woude (in geval van ewingsarcoom) ¹⁰
- lokaal Enneking stadium ⁹.

lokaal Enneking stadium (zie figuur) ⁹:



Enneking stadiering:

Voor **benigne** tumoren betekent **stadium 1** een latente laesie, **stadium 2** een actieve laesie en **stadium 3** een aggressieve laesie. Voor **maligne** tumoren geldt: **Stadium I** betreft laaggradige tumoren, waarbij stadium IA intracompartmentaal en stadium IB extracompartmentaal. **Stadium II** betreft hooggradige tumoren, waarbij IIA intracompartmentaal en stadium IIB extracompartmentaal is. **Stadium III** betreft zowel laag- als hooggradige tumoren waarbij er lymfkliermetastasen (N1) of metastasen op afstand (M1) zijn. Terminologie resectiegrenzen volgens internationaal geaccepteerde criteria (EORTC, EMSOS, CTOS): **Intralaesionaal**: Resectiegrens loopt door tumorweefsel. **Marginaal**: Resectiegrens loopt door pseudokapsel, c.q. reactieve zone. **Ruim**: Resectiegrens loopt in normaal weefsel; afstand tot grens in mm weergeven. **Radicaal**: Resectiegrens wordt gevormd door compartimentsbegrenzing.

6. MR onderzoek bot- en weke delen tumorenKeuze Coil:

- Afhankelijk van grootte van laesie: Body Synergy in lengte, Knee, etc.
- Bij kleine laesies (ook) oppervlakte spoel: C1-C4, R1, Flex-S/M/L
- Pas op voor coil-artefacten t.p.v. laesie bij gebruik Synergy spoel in de lengte
- Parallele imaging technieken als SENSE (ASSET (GE), iPAT (Siemens)) zijn mogelijk bij phased array spoelen - geeft echter wel een duidelijke reductie in signaal-ruis verhouding, dus voorzichtig bij 3D dynamische scans!

Contrastmiddel:

- **Altijd** - dynamische 3D scan tijdens injectie
- MedRad injector
- 0.2ml/kg lichaamsgewicht - 2ml/s - inject delay 8 sec
- 20ml flush fysiologisch zout

Sequenties:

- Zie website NVVR, voor voorbeeld voor een tumor rond de knie (voor radiologen: <http://www.radiologen.nl> (besloten gedeelte))

Instelling:

- Afhankelijk van de laesie
- Laesie, perilaesioneel oedeem en omgevende structuren (inclusief aanliggend(e) gewricht(en)) ruim afbeelden
- Voor conventionele 2D sequenties coupedikte, gap en aantal coupes aanpassen aan de laesie, voor dynamische 3D sequentie zie hieronder.

Dynamic 3D scan:

- Richting in overleg met radioloog - individualiseren
- Zorg dat laesie en arterie worden afgebeeld in het 3D volume
- Eventueel coupedikte en FOV aanpassen - zorg voor voldoende SNR
- RFOV niet aanpassen - dit heeft invloed op de temporele resolutie
- Let op Foldover artefacten - altijd proefscan maken met 1 fase
- Zuiver coronale scanrichting vaak moeilijk vanwege foldover artefacten
- Bij voorkeur longitudinale richting (cor of sag ((oblique)), axiaal op indicatie
- Dubbel-oblique scans vaak lastig te interpreteren qua anatomie
- Streef naar een temporele resolutie < 3 seconden, liefst ≤ 2.5 seconden
- Aantal coupes en spatiële resolutie ondergeschikt aan temporele resolutie (voor 0.5T 2-3 coupes; voor 1.0T 5-6 coupes; voor 1.5T 7-10 coupes - een en ander afhankelijk van de gradientsterkte en eventuele parallele imaging als SENSE)

Postprocessing dynamic 3D scan:

- Subtractie maken
- Time-Intensity Diagram maken van ongesubtraheerde scan
- Zo nodig in onderling overleg met radioloog tijdens evaluatie gehele studie
- **Altijd** 3 ROI's: Arterie - Laesie - Spier
- Zo nodig meerdere ROI's van laesie bij meerdere componenten
- Geen ROI in necrotische deel laesie - alleen in meest aankleurende gebieden

Afdrukken:

- T1-gewogen, T2-gewogen met vetsuppressie en Gd-T1-gewogen met vetsuppressie sequenties afdrukken als normale routine
- 3D dynamisch: **Alle** dynamische fasen van **alle** slices opslaan
- Zorg bij de dynamische scan dat er altijd een duidelijke tijdsindicatie (= temporele resolutie van de scan) op de film aanwezig is
- Maak speciaal afdrukprotocol hiervoor - 2x48 dynamische plaatjes per film:
 - ◆ Dynamische fasen sorteren per slice
 - ◆ Afdrukroutine 4x6 of 6x4
 - ◆ Filmcompressie 4 : 1 (dus 4 maal een 4x6 routine per film)

Voor specifieke vragen over het scannen zijn de radiologen en laboranten van de sectie skelet MRI van het LUMC altijd te benaderen (071 - 526 9111 of 5263490).

Interpretatie MRI bot- en weke delen tumoren

Blanco T1-gewogen en T2-gewogen scans:

- Grootte van de laesie in 3 richtingen
- Signaalintensiteit(en) - ook bloed, haemosiderine, mucoid en calcificaties
- Mate van perilaesioneel oedeem
- Welk spiercompartiment betrokken
- Relatie met neurovasculaire bundel
- Ingroei in omgevende structuren
- Ingroei in aanliggend gewricht en evt. hydrops
- Multifocaliteit (skip lesions)

T1-gewogen scans na Gadolinium:

- Grootte van de laesie in 3 richtingen
- Signaalintensiteit(en) en mate van necrose
- Patroon van aankleuring
- Mate van perileasioneel oedeem
- Welk spiercompartiment betrokken
- Relatie met neurovasculaire bundel
- Ingroei in omgevende structuren
- Ingroei in aanliggend gewricht en evt. synoviale prikkeling
- Multifocaliteit (skip laesies)

Dynamische 3D sequentie:

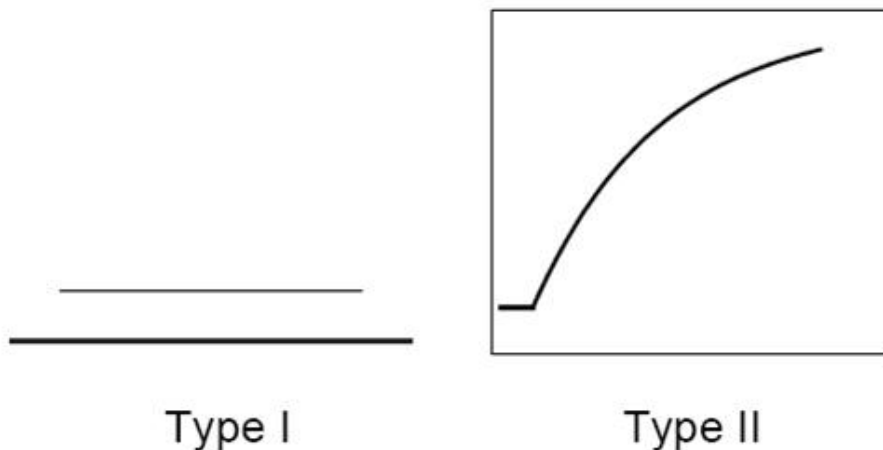
Deze techniek is officieel gevalideerd voor de volgende toepassingen:

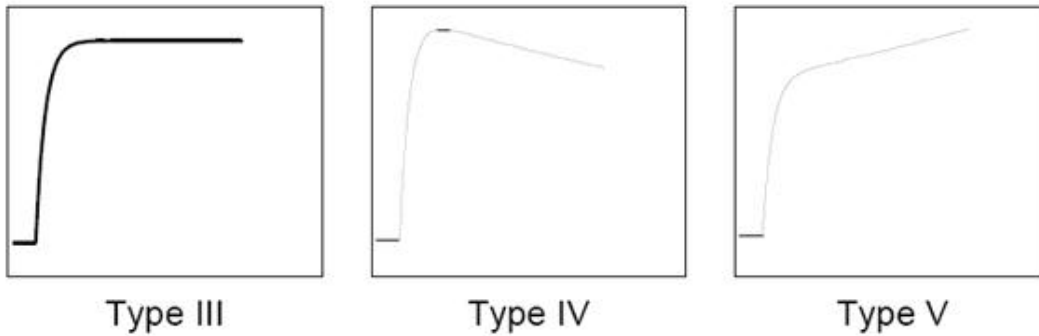
- Differentiatie chondrotumoren - enchondroom vs. laaggradig chondrosarcoom
- Respons chemotherapie bij osteosarcoom
- Respons chemotherapie bij ewingsarcoom
- Zinvol bij differentiatie benigne-maligne bij weke delen tumoren, maar kan een **oncologisch verantwoord** biopt niet vervangen!
- Hulp bij het gericht kiezen van de optimale biopsieplaats voor histologie

Let bij interpretatie op de volgende zaken:

- Meet tijdstip van beginnende aankleuring arterie op beste coupe door het vat
- Meet tijdstip van beginnende aankleuring laesie op beste coupe(s) door de laesie
- Bereken het verschil tussen het tijdstip van beginnende aankleuring van de tumor en de referentie arterie
- Arterie en laesie hoeven niet perse in één coupe te liggen!
- Orthogonale scanrichting dynamische scan vergemakkelijkt anatomische oriëntatie
- Verschil < 10 sec bij kraakbeentumoren = suggestief voor maligniteit
- Verschil < 6 sec bij weke delen tumoren = suggestief voor maligniteit
- Vroege aankleuring (< 6 sec): geassocieerd met vitaal tumorweefsel.
- Late aankleuring (> 6 sec): geassocieerd met tumornecrose, fibrose, granulatie weefsel, oedeem en de meeste benigne tumoren
- Interpretatie van curves secundair - integreren met tijdstip van aankleuring
- Weinig aankleuring, niet in tijd toenemend = suggestief voor benigniteit (type I)
 - ◆ Langzaam toenemende aankleuring = intermediair (type II)
 - ◆ Snelle upslope + plateaufase = suggestief voor maligniteit (type III)
 - ◆ Snelle upslope + langzame wash-out = suggestief voor maligniteit (type IV)
 - ◆ Snelle upslope + doorstijging = suggestief voor maligniteit (type V)

Curve typen van Time-Intensity Diagram (TID):





7. Ontkalken weefsel ten behoeve van histologische bewerking

Voordat men weefsel, waarin zich bot of (verkalkt) kraakbeen bevindt kan snijden op het microtoom moet men dit na fixatie en voor het doorvoeren en inbedden in paraffine eerst "ontkalken". Doet men dit niet, dan is het maken van optimaal beoordeelbare coupes moeilijk, zometert onmogelijk en is de architectuur van het weefsel slecht beoordeelbaar. Als adagium geldt: "Ieder biopt uit bot bevat bot en dient te worden ontkalkt".

Kort gezegd gaat het bij ontkalking om:

1. het in oplossing brengen van calcium hydroxyapatiet kristallen. Dit gaat het best in zuur milieu. Hoe lager de pH, hoe sneller het oplossingsproces zal verlopen, echter hoe slechter het morfologisch resultaat.
2. het in opgeloste toestand buiten het weefsel houden van Ca-kristallen. Bij het in oplossing brengen, ontstaat in het weefsel een hoge concentratie aan onder andere Ca-ionen die uit het weefsel verwijderd moeten worden. Dit gebeurt door een concentratie gradiënt tussen weefsel en ontkalkingsvloeistof. Voor snelle diffusie is een zo groot mogelijke concentratiegradiënt nodig. Dit betekent een zo groot mogelijk relatief volume van de ontkalkingsvloeistof ten opzichte van het weefselstuk. Hieruit volgt dat het weefselstukje zo dun mogelijk moet worden uitgesneden of gezaagd.

Alvorens met het ontkalkingproces te beginnen, dient het weefsel goed gefixeerd te zijn, als routine in 4% neutrale gebufferde formaline.

Ontkalking met mierzuur volgens Kristensen ¹⁷:

- 170 gram Natriumformiaat (Merck 6443)
- 830,5 ml Mierzuur (Ameisensaure Merck 264)
- 5000 ml Aqua dest

Voor een oplossing van totaal 5 liter geldt:

- 136 gram Natriumformiaat (Merck 6443)
- 664 ml Mierzuur (Ameisensaure Merck 264)
- 4000 ml Aqua dest

Deze ontkalkingsvloeistof is iets milder van samenstelling dan ontkalking in mierzuur alleen en heeft daarom de voorkeur (zie onder). De voordelen van deze ontkalkingsmethode:

- snel
- geen gevaar voor 'overdecalcificatie' (alles rood) bij te lang ontkalken
- goede immunohistochemie.
 - ◆ Het weefsel wordt in cassettes hoog in de ontkalkingsvloeistof gehangen zodat deze van alle kanten contact heeft met het weefsel. Hierdoor krijgt men een aan alle oppervlakken gelijkmatige ontkalking, en de uitgedifferentieerde Ca ionen kunnen naar de bodem uitzakken.
 - ◆ De ontkalkingsvloeistof wordt met een magneetroerder zachtjes in beweging te houden.
 - ◆ Het volume van de ontkalkingsvloeistof moet 100x het volume van het weefsel zijn. Dit is noodzakelijk, omdat indien men te weinig vloeistof ten opzichte van het weefsel zou gebruiken, de oplossing waarin het weefsel zich bevindt snel verzadigd raakt met calciumzouten, waardoor de ontkalkingreactie stopt.
 - ◆ De ontkalkingreactie vindt plaats bij kamertemperatuur.
 - ◆ De tijdsduur van optimale ontkalking van een weefselstuk hangt af van de dikte en de geaardheid van het materiaal, evenals van de pH en soort ontkalkingsvloeistof. Een weefselstuk dat circa 3 mm. dik is heeft ongeveer 24 uur nodig om te ontkalken. In de praktijk is dit voldoende voor alle naaldbipten. Open bipten of curettage materiaal vragen soms een iets langere tijd.
 - ◆ Om te bepalen of het ontkalkingproces volledig is, kan men gebruik maken van verschillende methoden:
 - ◇ röntgenonderzoek van het weefsel
 - ◇ chemische reactie van ontkalkingsvloeistof
 - ◇ flexibiliteit
 - ◇ prikken
 - ◆ Nadat het weefsel ontkalkt is, spoelt men 2 - 4 uur in stromend leidingwater om zurresten uit het weefsel te verwijderen. De spoelingsduur is afhankelijk van de grootte van het materiaal.
 - ◆ Vervolgens wordt het materiaal volgens routine laboratorium schema doorgevoerd en ingebed in paraffine.
 - ◆ Door overontkalking met mierzuur kunnen weefsels hun kleurbaarheid verliezen. In de consultpraktijk is dit het meest voorkomende probleem, naast het totaal niet ontkalken van bot bipten. Herstel hiervan kan soms worden verkregen door voorbehandeling gedurende tientallen minuten in een oplossing met 0.5% perijoodzuur, waarna 5 minuten spoelen in aqua dest, alvorens de H&E kleuring uit te voeren.
 - ◆ Een hardnekkig gerucht is dat immuunhistochemisch onderzoek niet goed mogelijk is op ontkalkt materiaal. Indien zoals boven beschreven is uitgevoerd, is dit in de praktijk nooit een probleem.

Andere methodes:

E.D.T.A. (ethylenediamine-tetra-acetic acid)

Ontkalking m.b.v. EDTA is een voor het weefsel zeer milde procedure die leidt tot optimaal morfologisch resultaat. Ook kunnen verscheidene speciële (DNA) technieken zoals bijvoorbeeld mutatie analyse of translokatedetectie m.b.v. FISH wel op EDTA ontkalkt materiaal worden uitgevoerd, wat niet mogelijk is na mierzuur ontkalking. Deze ontkalkingsmethode is echter erg langzaam; het verdient aanbeveling om voor die tumoren waarbij moleculaire diagnostiek kan worden toegepast (ewingsaroom, fibreuze dysplasie, aneurysmale beencyste ¹⁸) een klein weefselstukje separaat in EDTA te ontkalken. Daarnaast wordt EDTA ontkalking toegepast bij het verzamelen van weefsel voor research doeleinden.

Ultrasoon ontkalken

Dit lijkt een veelbelovende techniek maar deze is nog in de validatiefase ¹⁹.

8. WHO classificatie van beentumoren

Cartilage tumours ICDO-codes (Zie ¹³)

Osteochondroma		9210/0*
Chondroma		9220/0
	Enchondroma	9220/0
	Periosteal chondroma	9221/0
		9220/1

	Multiple chondromatosis		
Chondroblastoma			9230/0
Chondromyxoid fibroma			9241/0
Chondrosarcoma			9220/3
	Central, primary, and secondary		9220/3
	Peripheral		9221/3
	Dedifferentiated		9243/3
	Mesenchymal		9240/3
	Clear cell		9242/3
Osteogenic tumours			
Osteoid osteoma			9191/0
Osteoblastoma			9200/0
Osteosarcoma			9180/3
	Conventional		9180/3
		Chondroblastic	9181/3
		Fibroblastic	9182/3
		Osteoblastic	9180/3
	Telangiectatic		9183/3
	Small cell		9185/3
	Low grade central		9187/3
	Secondary		9180/3
	Parosteal		9192/3
	Periosteal		9193/3
	High grade surface		9194/3
Fibrogenic tumours			
Desmoplastic fibroma			8823/0
Fibrosarcoma			8810/3
Fibrohistiocytic tumours			
Benign fibrous histiocytoma			8830/0
Malignant fibrous histiocytoma			8830/3
Ewing sarcoma/primitive neuroectodermal tumour			
Ewing sarcoma			9260/3
Haematopoietic tumours			
Plasma cell myeloma			9732/3
Malignant lymphoma, NOS			9590/3
Giant cell tumour			
Giant cell tumour			9250/1
Malignancy in giant cell tumour			9250/3
Notochordal tumours			

Chordoma	9370/3
Vascular tumours	
Haemangioma	9120/0
Angiosarcoma	9120/3
Smooth muscle tumours	
Leiomyoma	8890/0
Leiomyosarcoma	8890/3
Lipogenic tumours	
Lipoma	8850/0
Liposarcoma	8850/3
Neural tumours	
Meurilemmoma	9560/0
Miscellaneous tumours	
Adamantinoma	9261/3
Metastatic malignancy	
Miscellaneous lesions	
Aneurysmal bone cyst	
Simple cyst	
Fibrous dysplasia	
Osteofibrous dysplasia	
Langerhans cell histiocytosis	9751/1
Erdheim-Chester disease	
Chest wall hamartoma	
Non ossifying fibroma	
Joint lesions	
Synovial chondromatosis	9220/0

* Morphology code of the International Classification of Diseases for Oncology (ICD-O) and the Systematized Nomenclature of Medicine (<http://snomed.org>). Behaviour is coded /0 for benign tumours, /1 for unspecified, borderline or uncertain behaviour, /2 for in situ carcinomas and grade III intraepithelial neoplasias, and /3 for malignant tumours.

9. Praktische aanbevelingen voor de patholoog

Wanneer een patholoog in de dagelijkse praktijk geconfronteerd wordt met een bottumor gelden de volgende praktische aanbevelingen:

- Het wordt aanbevolen het materiaal ter consultatie voor te leggen aan de CvB indien:
 - ◆ er vermoeden is van een benigne of maligne bottumor
 - ◆ wanneer er discrepantie is tussen de PA uitslag en de radiologie of de kliniek
- Voor de verslaglegging door de patholoog: (zie [bijlage 5](#)).
- Voor praktische zaken rondom consultatie CvB: (zie [bijlage 1](#)).
- Voor ontkalking: (zie [bijlage 7](#)).

10. Revalidatie

Begrippen:

Revalidatiegeneeskunde: de deskundigheid van de revalidatiearts zelf, waaronder prothesiologie, orthesiologie, spasticiteits-behandeling, orthopedische schoenen, preoperatief advies, medebehandeling en indicatiestelling revalidatie.

Revalidatie: de behandeling door een multidisciplinaire team overwegend bestaande uit paramedici als fysiotherapie, ergotherapie, logopedie, maatschappelijk werk en psychologie, gericht op het verbeteren van het functioneren en kwaliteit van leven. Mocht verbetering niet mogelijk zijn, richt de revalidatie zich op het leren er mee overweg te gaan door verandering van gedrag, acceptatie van de beperking, reconditionering, hulpmiddelen en aanpassingen.

Oncologische revalidatie

Revalidatie voor mensen met kanker is gericht op het verbeteren van het functioneren en de kwaliteit van leven door het minimaliseren van de korte en lange termijn gevolgen (zie tabel).

Tabel 1. Klachten na de behandeling van kanker ten gevolge van ([van der Peet, 2005](#)):

Tumorgroei	Chirurgie	Chemotherapie	Radiotherapie
Gevolgen kort na de behandeling:			
Vermoeidheid en futloosheid Gewichtsverlies	Vermoeidheid Functionele gevolgen zoals spraakverlies, veranderde stoelgang, stoma, amputatie, verlies van vruchtbaarheid Cosmetische gevolgen zoals amputatie, littekens, gezichtsbeschadiging, problemen met zelfbeeld/lichaamsbeeld	Algehele malaise Vermoeidheid Misselijkheid, braken Lymfoedeem Gewichtsverlies of -toename Cosmetische gevolgen zoals haaruitval	Algehele malaise Vermoeidheid Veranderingen van huid en slijmvlies Veranderde stoelgang en diarree Lymfoedeem
Langere termijn/blijvende gevolgen:			
Vermoeidheid en futloosheid Gewichtsverlies	Lymfoedeem Functionele gevolgen Cosmetische gevolgen Problemen met zelfbeeld/lichaamsbeeld	Schade aan verschillende orgaansystemen zoals huid, hart en bloedvatstelsel, centrale zenuwstelsel, darmen en longen Vermindering spierdichtheid en daardoor extreme spierzwakte en vermoeidheid Onvruchtbaarheid Lymfoedeem Gewichtsverlies of -toename	Schade aan verschillende orgaansystemen zoals huid, hart en bloedvatstelsel, centrale zenuwstelsel, darmen en longen Vermindering spierdichtheid en daardoor extreme spierzwakte en vermoeidheid Lymfoedeem Onvruchtbaarheid

Binnen het revalidatieplan is er aandacht voor de gevolgen op het functioneren. De revalidatiearts is deskundig op het gebied van het houdings- en bewegingsapparaat. Is daarnaast deskundige op het gebied van trainingsmogelijkheden, afhankelijk van vraagstelling, mogelijkheden (cq beperkingen) en ambities van de patiënt.

11. Samenstelling werkgroep

De richtlijn is opgesteld door de leden van de Nederlandse Commissie voor Beentumoren. Alle commissieleden zijn afgevaardigd namens wetenschappelijke verenigingen en hebben bij benoeming het mandaat voor hun inbreng. Bij de samenstelling van de commissie is rekening gehouden met landelijke

spreiding, inbreng van betrokkenen uit zowel academische als algemene ziekenhuizen/instellingen en vertegenwoordiging van de verschillende disciplines. De betrokken disciplines zijn: radiologie, pathologie, orthopedie, oncologische chirurgie, radiotherapie, medische oncologie, kindergeneeskunde en neurochirurgie.

12. Leden van de werkgroep en mandaterende verenigingen

Naam	Discipline	Plaats	Afgevaardigde
prof. dr. P.C.W. Hogendoorn	patholoog	LUMC Leiden (Voorzitter)	NVVP
prof. dr. A.H.M. Taminiau	orthopedisch chirurg	LUMC Leiden (Secretaris)	NOV
prof. dr. E.M. Noordijk	radiotherapeut	LUMC Leiden (Penningmeester)	NVRO
dr. H. van den Berg	kinderarts	AMC Amsterdam	NVK
prof. dr. J.L. Bloem	radioloog	LUMC Leiden	NVVR
dr. R.M. Bloem	orthopedisch chirurg	RdGG Delft	NOV
dr. J.V.M.G. Bovée	patholoog	LUMC Leiden	NVVP
dr. J. Bras	patholoog	AMC Amsterdam	NVVP
prof. dr. H.J. Hoekstra	chirurg	UMCG Groningen	NVVH
dr. H.M. Kroon	radioloog	LUMC Leiden	NVVR
mw. M.A. Nooij	internist	LUMC Leiden	NIV
prof. dr. J.W. Oosterhuis	patholoog	EMC Rotterdam	NVVP
dhr. H.J. Prins	radioloog	UMCU Utrecht	NVVR
dhr. T.P.W. de Rooij	radioloog	MCH Westeinde Den Haag	NVVR
dr. G.R. Schaap	orthopedisch chirurg	AMC Amsterdam	NOV
prof. dr. R.P.H. Veth	orthopedisch chirurg	UMC St. Radboud Nijmegen	NOV
dhr. J.H. Voormolen	neurochirurg	LUMC Leiden	NVVN
prof. dr. T. Wobbles	chirurg	UMC St. Radboud Nijmegen	NVVH
dr. H.J. van der Woude	radioloog	OLV Gasthuis Amsterdam	NVVR

Met bijdrage van dr. H.R. Holtslag, revalidatie-arts UMC Utrecht, Nederlandse Federatie van Kankerpatiëntenorganisaties (NFK), Zorgverzekeraars Nederland

Onafhankelijkheid

Alle leden van de richtlijnwerkgroep hebben verklaard onafhankelijk gehandeld te hebben bij het opstellen van de richtlijn.

13. Actualisatie

Voorwaarden voor revisie en beoordelingsfrequentie zijn vastgelegd in de richtlijn. De geldigheidstermijn voor de richtlijn (maximaal 5 jaar na vaststelling) wordt vanuit het programma bureau VIKC bewaakt. Om verscheidene redenen kan actualisatie eerder dan beoogd nodig zijn. Zo nodig zal de richtlijn tussentijds op onderdelen worden bijgesteld.

14. Houderchap richtlijn

De houder van de richtlijn moet kunnen aantonen dat de richtlijn zorgvuldig en met de vereiste deskundigheid tot stand is gekomen. Onder houder wordt verstaan de verenigingen van beroepsbeoefenaren die de richtlijn autoriseren.

De VIKC is financieel verantwoordelijk en draagt zorg voor het beheer en de ontsluiting van de richtlijn.

15. Juridische betekenis van richtlijnen

De richtlijn bevat aanbevelingen van algemene aard. Het is mogelijk dat deze aanbevelingen in een individueel geval niet van toepassing zijn. Er kunnen zich feiten of omstandigheden voordoen waardoor het wenselijk is dat in het belang van de patiënt van de richtlijn wordt afgeweken. Wanneer van de richtlijn wordt afgeweken, dient dit beargumenteerd gedocumenteerd te worden.

De toepasbaarheid en de toepassing van de richtlijnen in de praktijk is de verantwoordelijkheid van de behandelende arts.

Disclaimer

Disclaimer:

De informatie op de website www.oncoline.nl en op afgeleide producten van deze website is met de grootst mogelijke zorgvuldigheid samengesteld. Het Integraal Kankercentrum Nederland (IKNL) sluit iedere aansprakelijkheid voor de opmaak en de inhoud van de richtlijnen alsmede voor de gevolgen die de toepassing van de richtlijnen in de patiëntenzorg mocht hebben uit. Het IKNL stelt zich daarentegen wel open voor attendering op (vermeende) fouten in de opmaak of inhoud van de richtlijnen. Men neme daartoe contact op met de IKNL middels e-mail: oncoline@iknl.nl

Juridische betekenis van richtlijnen

Richtlijnen bevatten aanbevelingen van algemene aard. Het is mogelijk dat deze aanbevelingen in een individueel geval niet van toepassing zijn. Er kunnen zich feiten of omstandigheden voordoen waardoor het wenselijk is dat in het belang van de patiënt van de richtlijn wordt afgeweken. Wanneer van een richtlijn wordt afgeweken, dient dit beargumenteerd gedocumenteerd te worden. De toepasbaarheid en de toepassing van de richtlijnen in de praktijk is de verantwoordelijkheid van de behandelende arts.

Houderschap richtlijn

De houder van de richtlijn moet kunnen aantonen dat de richtlijn zorgvuldig en met de vereiste deskundigheid tot stand is gekomen. Onder houder wordt verstaan de verenigingen van beroepsbeoefenaren die de richtlijn autoriseren. Het IKNL draagt zorg voor het beheer en de ontsluiting van de richtlijn.

Intellectuele eigendomsrechten

De intellectuele eigendomsrechten met betrekking tot de site www.oncoline.nl en afgeleide producten van deze website berusten bij het IKNL en houder van de richtlijn. Het is de gebruiker van deze site niet toegestaan de inhoud van richtlijnen (gedeeltelijk) te verveelvoudigen en/of openbaar te maken, zonder de uitdrukkelijke schriftelijke toestemming van het IKNL en houder van de richtlijn. U kunt een verzoek voor toestemming richten aan het IKNL, Postbus 19079, 3501 DB Utrecht. Het IKNL behandelt dit verzoek samen met de relevante houder van de richtlijn.

Het is toegestaan een deeplink op te nemen op een andere website naar de website www.oncoline.nl of naar richtlijnen op deze website. Tevens mag de informatie op deze internetsite wel worden afgedrukt en/of gedownload voor persoonlijk gebruik.

Externe links

De website www.oncoline.nl en afgeleide producten van deze website bevatten links naar websites die door andere partijen dan het IKNL worden aangeboden. Deze links zijn uitsluitend ter informatie. Het IKNL heeft geen zeggenschap over deze websites en is niet verantwoordelijk of aansprakelijk voor de daarop aangeboden informatie, producten of diensten.

Bescherming persoonsgegevens

Door gebruikers verstrekte persoonsgegevens ten behoeve van de mailservice of de inlogmogelijkheid van <http://www.oncoline.nl/> zullen door het IKNL vertrouwelijk worden behandeld. Gegevens zullen niet worden verstrekt aan derden.