

# **RICHTLIJN DIAGNOSTIEK EN BEHANDELING VAN VARICES**

**April 2007**

**Initiatief:**

Nederlandse Vereniging voor Heelkunde  
Nederlandse Vereniging voor Dermatologie en Venereologie

**MET ONDERSTEUNING VAN:**

Kwaliteitsinstituut voor de Gezondheidszorg CBO

**MANDATERENDE VERENIGINGEN/INSTANTIES:**

Vereniging van Vaatpatiënten  
Vereniging voor Non-invasieve Vaatdiagnostiek

**FINANCIERING:**

Deze richtlijn is tot stand gekomen met financiële steun van de Orde van Medisch Specialisten in het kader van het programma 'Evidence-Based Richtlijn Ontwikkeling (EBRO)'

## COLOFON

RICHTLIJN DIAGNOSTIEK EN BEHANDELING VAN VARICES

© 2007 Nederlandse Vereniging voor Heelkunde en Nederlandse Vereniging voor Dermatologie en Venereologie

### NVvH

Postbus 20061, 3502 LB Utrecht  
Tel. (030) 282 33 27  
Fax. (030) 282 33 29  
E-mail: [nvvv@nvvh.knmg.nl](mailto:nvvv@nvvh.knmg.nl)  
Website: [nvh.artsennet.nl](http://nvh.artsennet.nl)

### NVDV

Postbus 8552, 3503 RN Utrecht  
Tel. (030) 247 46 95  
Fax. (030) 247 44 39  
E-mail: [secretariaat@nvdv.nl](mailto:secretariaat@nvdv.nl)  
Website: [www.huidarts.info](http://www.huidarts.info)

Van deze richtlijn is tevens een patiëntenversie verschenen bij de Vereniging van Vaatpatiënten

Postbus 132, 3720 AC Bilthoven  
Tel. (030) 659 46 51  
Fax. (030) 656 36 77  
E-mail: [info.vvvp@shhv.nl](mailto:info.vvvp@shhv.nl)  
Website : [www.vaatpatiënt.nl](http://www.vaatpatiënt.nl)

De richtlijn 'Diagnostiek en behandeling van varices' is mede totstandgekomen door het programma Evidence-Based Richtlijn Ontwikkeling (EBRO) van de Orde van Medisch Specialisten.

Alle rechten voorbehouden.

De tekst uit deze publicatie mag worden verveelvoudigd, opgeslagen in een geautomatiseerd gegevensbestand, of openbaar gemaakt in enige vorm of op enige wijze, hetzij elektronisch, mechanisch door fotokopieën of enige andere manier. Toestemming voor gebruik van tekst(gedeelten) kunt u schriftelijk of per e-mail en uitsluitend bij de uitgever aanvragen. Adres en e-mailadres: zie boven.

Het Kwaliteitsinstituut voor de Gezondheidszorg CBO, gevestigd in Utrecht, heeft tot doel individuele beroepsbeoefenaren, hun beroepsverenigingen en zorginstellingen te ondersteunen bij het verbeteren van de patiëntenzorg. Het CBO biedt via programma's en projecten ondersteuning en begeleiding bij systematisch en gestructureerd meten, verbeteren en borgen van kwaliteit van de patiëntenzorg.

De Nederlandse Vereniging voor Heelkunde heeft zich de bevordering van de heelkunde ten doel gesteld alsmede de behartiging van de belangen van de als heelkundige gevestigde artsen (algemeen chirurgen). Bijna alle in Nederland geregistreerde en praktiserende chirurgen zijn lid van de NVvH.

De NVDV is de beroepsvereniging van de Nederlandse dermatologen. De vereniging omvat ongeveer 350 dermatologen, alsmede ongeveer 100 artsen in opleiding tot dermatologen. De doelstelling van de vereniging is de bevordering van de zorg voor en bestudering van patiënten met huidziekten.

# INHOUDSOPGAVE

<b>Samenstelling werkgroep</b> .....	<b>5</b>
<b>Algemene Inleiding</b> .....	<b>7</b>
<b>Conclusies en Aanbevelingen in deze richtlijn</b> .....	<b>11</b>
<b>Hoofdstuk 1. Classificatie en natuurlijk beloop van varices</b> .....	<b>17</b>
1.1 Epidemiologie .....	17
1.2 Natuurlijk beloop / prognose .....	17
1.3 Fysiologie.....	18
1.4 Pathofysiologie .....	18
1.5 Classificatie.....	19
<b>Hoofdstuk 2. Diagnostiek en onderzoek</b> .....	<b>21</b>
2.1 Lichamelijk onderzoek .....	21
2.2 Aanvullend onderzoek .....	22
<b>Hoofdstuk 3. Stamvarices</b> .....	<b>25</b>
3.1 Behandeling van insufficiënte vena saphena magna (VSM) .....	25
3.2 Behandeling van insufficiënte vena saphena parva (VSP).....	28
3.3 Compressietherapie.....	29
<b>Hoofdstuk 4. Zijtakvarices</b> .....	<b>31</b>
4.1 Behandeling van zijtakvarices .....	31
<b>Hoofdstuk 5. Bekkenvarices</b> .....	<b>33</b>
5.1 Behandeling van bekkenvarices .....	33
<b>Hoofdstuk 6. Recidief varices na operatie</b> .....	<b>35</b>
6.1 Definitie en epidemiologie.....	35
6.2 Diagnostiek .....	36
6.3 Behandeling.....	36
<b>Literatuur</b> .....	<b>39</b>
<b>Bijlage 1. Schematische samenvatting</b> .....	<b>45</b>
<b>Bijlage 2. Literatuurzoekactie</b> .....	<b>47</b>
<b>Bijlage 3. Evidence tabellen</b> .....	<b>49</b>
<b>Bijlage 4. Glossarium</b> .....	<b>55</b>
<b>Bijlage 5. Addendum: endoveneuze behandeling van Varices</b> .....	<b>71</b>



## **SAMENSTELLING WERKGROEP**

- Dr. C.H.A. Wittens, chirurg, Sint Franciscus Gasthuis, Rotterdam, voorzitter
- Drs. R.T. van Zelm, senior adviseur, Kwaliteitsinstituut voor de Gezondheidszorg CBO, Utrecht, secretaris
- Mw. drs .M.A. de Booy, consulent, Vereniging van Vaatpatiënten, Bilthoven
- Dr. Th.A.A van den Broek, chirurg, Waterland Ziekenhuis, Purmerend
- Dr. J.J.E. van Everdingen, dermatoloog, secretaris MWR, Kwaliteitsinstituut voor de Gezondheidszorg CBO, Utrecht
- A.M.J. van der Kleij, dermatoloog, Atrium Medisch Centrum, Heerlen
- Dr. A.J.C. Mackaay, chirurg, Meander Medisch Centrum, Amersfoort
- Prof. dr. H.A.M. Neumann, dermatoloog, Erasmus Medisch Centrum, Rotterdam
- Mw. drs. M. Raes, aios dermatologie, Erasmus Medisch Centrum, Rotterdam
- Dr. K.P. de Roos, dermatoloog, Ziekenhuis Bernhoven, loc. Veghel
- I.M. Toonder, vasculair diagnostisch laborant; wetenschappelijk coördinator, Sint Franciscus Gasthuis, Rotterdam



## **ALGEMENE INLEIDING**

### **Aanleiding**

Varicosis is een veel voorkomende aandoening. Uit epidemiologisch onderzoek blijkt dat een kwart van de volwassenen enigerlei vorm van varices heeft. Bij vrouwen komt het twee- tot driemaal vaker voor dan bij mannen. Het voorkomen van varices neemt gestaag toe met de leeftijd. Zij behoren tot de top tien van de klachten waarmee mensen hun huisarts bezoeken. De incidentie in de huisartspraktijk bedraagt ongeveer 5 per 1000 patiënten per jaar en neemt eveneens toe met de leeftijd. Blijkbaar bezoekt slechts een deel van de mensen met varices daarvoor de huisarts. Vrouwen bezoeken de huisarts ongeveer vier keer vaker voor varices dan mannen. De meeste patiënten met klachten over varices worden door de huisarts zelfstandig afgehandeld. In 13% van de consulten wordt verwezen naar een specialist.

Varices is een progressieve levenslange aandoening die in een aantal gevallen op den duur overgaat in chronisch veneuze insufficiëntie (CVI). Een ulcus cruris venosum is de ernstigste manifestatie van CVI en in Westerse landen wordt de prevalentie van ulcus cruris venosum geschat op 0,3% bij de bevolking boven de 18 jaar (NVDV, 2005). Dat geldt ook voor de primaire stamvarices. Het diagnostisch onderzoek dat bij varices wordt verricht is zeer divers. De klinische diagnostiek berust op anamnese en functieproeven. De functietesten van Perthes en Trendelenburg zijn te subjectief. Tegenwoordig wordt vrijwel altijd Doppler- en duplexonderzoek verricht. Uniforme afspraken over de indicatiestelling van het duplexonderzoek is een van de belangrijke onderwerpen in de richtlijn. Een ander punt van discussie is wanneer sclero-compressietherapie, echogeleide sclerotherapie, operatieve onderbinding of verwijdering van varices of nieuwe endovasculaire technieken moeten worden gebruikt.

### **Doelstelling**

Deze richtlijn is een document met aanbevelingen en handelingsinstructies ter ondersteuning van de dagelijkse praktijkvoering. De richtlijn berust op de resultaten van wetenschappelijk onderzoek en aansluitende meningsvorming gericht op het expliciteren van goed medisch handelen. De richtlijn beoogt een leidraad te geven voor de dagelijkse praktijk van diagnostiek en behandeling van varices. De richtlijn is geschreven voor de patiëntengroep met zichtbare varices of oedeem ten gevolge van varices (CEAP-classificatie C<sub>2</sub> en C<sub>3</sub>). De richtlijn biedt diverse aanknopingspunten voor transmurale afspraken of lokale protocollen.

### **Richtlijngebruikers**

De richtlijn is geschreven voor (vaat)chirurgen, dermatologen en vaatlaboranten.

### **Uitgangsvragen**

In de richtlijn worden de volgende uitgangsvragen beantwoord:

1. Wat is het natuurlijk beloop van varices?
2. Wat is bij patiënten met C<sub>2</sub>, C<sub>3</sub> varices de waarde van:
  1. Duplexonderzoek?
  2. Doppleronderzoek?
  3. Plethysmografie en veneuze drukmeting?

4. Flebografie?
3. Wat is de plaats van compressietherapie in de behandeling van C<sub>2</sub>, C<sub>3</sub> varices?
4. Wat is de optimale behandeling van de VSM en VSP?
5. Wat is de optimale behandeling van zijtak varices?
6. Wat is de optimale behandeling van de bekkenvarices?
7. Welke diagnostische tests hebben een plaats bij recidief varices?
8. Wat is de optimale behandeling van recidief varices?

### **Samenstelling werkgroep**

De werkgroep is multidisciplinair samengesteld. Tevens maakte een vertegenwoordiger van de Vereniging van Vaatpatiënten deel uit van de werkgroep. Bij het samenstellen van de werkgroep is zoveel mogelijk rekening gehouden met de geografische spreiding van de werkgroepleden en een evenredige vertegenwoordiging van de verschillende verenigingen, 'scholen' en academische achtergrond. De werkgroepleden hebben onafhankelijk gehandeld en waren gemandateerd door hun vereniging.

### **Werkwijze werkgroep**

De werkgroep werkte gedurende 1,5 jaar (8 vergaderingen) aan de totstandkoming van de conceptrichtlijn. De werkgroepleden zochten systematisch literatuur en beoordeelden de kwaliteit en inhoud ervan. Vervolgens schreven de werkgroepleden een paragraaf of hoofdstuk voor de conceptrichtlijn, waarin de beoordeelde literatuur werd verwerkt. Tijdens vergaderingen lichtten zij hun teksten toe, dachten mee en discussieerden over andere hoofdstukken. De uiteindelijke teksten vormen samen de conceptrichtlijn die aan de betrokken verenigingen ter becommentariëring wordt aangeboden.

### **Wetenschappelijke bewijsvoering**

De richtlijn is voor zover mogelijk gebaseerd op bewijs uit gepubliceerd wetenschappelijk onderzoek. Relevante artikelen werden gezocht door het verrichten van systematische zoekacties. Er werd gezocht tussen 1966 en september 2005 in Medline, en Cochrane databases. Daarnaast werden artikelen geëxtraheerd uit referentielijsten van opgevraagde literatuur. Hierbij kwamen ook artikelen tevoorschijn die niet uit de literatuursearch kwamen. Dit geldt met name voor artikelen uit het tijdschrift Phlebology, dat niet is geïndexeerd in de genoemde databases. Ook werden andere richtlijnen aangaande varices geraadpleegd. Na selectie door de werkgroepleden bleven de artikelen over die als onderbouwing bij de verschillende conclusies staan vermeld. De geselecteerde artikelen zijn vervolgens door de werkgroepleden beoordeeld op kwaliteit van het onderzoek en gegradeerd naar mate van bewijs. Hierbij is de indeling gebruikt, zoals weergegeven in tabel 1.

De beoordeling van de verschillende artikelen vindt u in de verschillende teksten terug in de evidence tabellen en onder het kopje "wetenschappelijke onderbouwing". Het wetenschappelijk bewijs is vervolgens kort samengevat in een conclusie. De meest belangrijke literatuur waarop deze conclusie is gebaseerd staat bij de conclusie vermeld, inclusief de mate van bewijs.



**Tabel 1: Indeling van de literatuur naar de mate van bewijskracht**

Voor artikelen betreffende: interventie (preventie of therapie)

- A1 systematische reviews die tenminste enkele onderzoeken van A2-niveau betreffen, waarbij de resultaten van afzonderlijke onderzoeken consistent zijn
  - A2 gerandomiseerd vergelijkend klinisch onderzoek van goede kwaliteit (gerandomiseerde, dubbelblind gecontroleerde trials) van voldoende omvang en consistentie;
  - B gerandomiseerde klinische trials van matige kwaliteit of onvoldoende omvang of ander vergelijkend onderzoek (niet-gerandomiseerd, vergelijkend cohortonderzoek, patiënt-controle-onderzoek);
  - C niet-vergelijkend onderzoek;
  - D mening van deskundigen, bijvoorbeeld de werkgroepleden.
- 

Voor artikelen betreffende: diagnostiek

- A1 onderzoek naar de effecten van diagnostiek op klinische uitkomsten bij een prospectief gevolgde goed gedefinieerde patiëntengroep met een tevoren gedefinieerd beleid op grond van de te onderzoeken testuitslagen, of besliskundig onderzoek naar de effecten van diagnostiek op klinische uitkomsten, waarbij resultaten van onderzoek van A2-niveau als basis worden gebruikt en voldoende rekening wordt gehouden met onderlinge afhankelijkheid van diagnostische tests;
  - A2 onderzoek ten opzichte van een referentietest, waarbij van tevoren criteria zijn gedefinieerd voor de te onderzoeken test en voor een referentietest, met een goede beschrijving van de test en de onderzochte klinische populatie; het moet een voldoende grote serie van opeenvolgende patiënten betreffen, er moet gebruikgemaakt zijn van tevoren gedefinieerde afkapwaarden en de resultaten van de test en de gouden standaard moeten onafhankelijk zijn beoordeeld. Bij situaties waarbij multipele, diagnostische tests een rol spelen, is er in principe een onderlinge afhankelijkheid en dient de analyse hierop te zijn aangepast, bijvoorbeeld met logistische regressie;
  - B vergelijking met een referentietest, beschrijving van de onderzochte test en populatie, maar niet de kenmerken die verder onder niveau A staan genoemd;
  - C niet-vergelijkend onderzoek;
  - D mening van deskundigen, bijvoorbeeld de werkgroepleden.
- 

Niveau van bewijskracht

- 1 1 systematische review (A1) of tenminste 2 onafhankelijk van elkaar uitgevoerde onderzoeken van niveau A1 of A2
- 2 tenminste 2 onafhankelijk van elkaar uitgevoerde onderzoeken van niveau B
- 3 1 onderzoek van niveau A2 of B of onderzoek van niveau C
- 4 mening van deskundigen, bijvoorbeeld de werkgroepleden

Voor het komen tot een aanbeveling zijn er naast het wetenschappelijk bewijs vaak nog andere aspecten van belang, bijvoorbeeld: patiëntenvoorkeur, kosten, beschikbaarheid (in verschillende echelons) of organisatorische aspecten. Deze aspecten worden vermeld onder

het kopje “overige overwegingen”. De aanbeveling is het resultaat van het beschikbare bewijs en de overige overwegingen.

Het volgen van deze procedure verhoogt de transparantie van de richtlijn. Het biedt ruimte voor een efficiënte discussie tijdens de werkgroepvergaderingen en vergroot bovendien de helderheid voor de gebruiker van de richtlijn.

### **Implementatie en indicatorontwikkeling**

In de verschillende fasen van de richtlijnontwikkeling is geprobeerd rekening te houden met de implementatie van de richtlijn. Daarbij werd expliciet gelet op factoren die de invoering van de richtlijn in de praktijk kunnen bevorderen of belemmeren. Deze factoren zijn deels, voorafgaand aan de richtlijnontwikkeling in kaart gebracht door een enquête onder (vaat)chirurgen, dermatologen en flebologen. De resultaten van deze enquête zijn binnen de werkgroep besproken en zullen elders ter publicatie worden aangeboden.

De richtlijn wordt verspreid onder de Nederlandse ziekenhuizen en de participerende verenigingen. Daarnaast wordt er een samenvatting van de richtlijn ter publicatie aangeboden aan het Nederlands Tijdschrift voor de Geneeskunde.

Tevens is van deze richtlijn, onder eindredactie van de Vereniging van Vaatpatiënten, een patiëntenversie verschenen. De behandelend arts kan deze patiëntenversie gebruiken om in overleg met de patiënt op basis van dezelfde informatie, samen tot een behandelingsvoorstel te komen.

Om te kunnen evalueren wat het effect is van het invoeren van de aanbevelingen uit de richtlijn, zijn indicatoren ontwikkeld. Een indicator is een meetbaar kenmerk van de gezondheidszorg met een signaalfunctie voor (een aspect van) de kwaliteit van zorg. Indicatoren maken het de zorgverleners mogelijk om te meten of zij de gewenste zorg leveren en om onderwerpen voor verbeteringen te identificeren. De indicatoren zijn opgenomen als bijlage.

### **Juridische betekenis van richtlijnen**

Richtlijnen zijn geen wettelijke voorschriften, maar aanbevelingen, adviezen en handelingsinstructies, berustend op de resultaten van wetenschappelijk onderzoek met daarop gebaseerde discussie en aansluitende meningsvorming. Aangezien deze aanbevelingen hoofdzakelijk gebaseerd zijn op de “gemiddelde patiënt”, kan het geïndiceerd zijn van de richtlijn af te wijken, als de situatie van de patiënt dat vereist. Als het om belangrijke zaken gaat, dient dit beargumenteerd en gedocumenteerd te worden.

### **Herziening**

In 2010 bepaalt de opdrachtgever/verantwoordelijke instantie of deze richtlijn nog actueel is. Zonodig wordt een nieuwe werkgroep geïnstalleerd om de richtlijn te herzien, bijvoorbeeld in combinatie met de richtlijn Diagnostiek en behandeling van het ulcus cruris venosum. De geldigheid van de richtlijn komt eerder te vervallen indien nieuwe ontwikkelingen aanleiding zijn een herzieningstraject te starten.

## CONCLUSIES EN AANBEVELINGEN IN DEZE RICHTLIJN

### Diagnostiek en onderzoek

#### Classificatie

<b>Niveau 4</b>	De CEAP-classificatie is een algemeen aanvaarde indeling voor varices waarmee men op een inzichtelijke manier de aard en omvang van varices in kaart kan brengen en in de tijd kan vervolgen.  <i>D Mening werkgroep</i>
-----------------	--

#### Overige overwegingen

Het hanteren van een uniforme indeling bevordert de transparantie en communicatie onder zorgverleners. De CEAP-classificatie is algemeen aanvaard door onderzoekers voor patiënten met varices. Voor de dagelijkse praktijk is de CEAP-classificatie echter te uitgebreid en gezien de tijdsbelasting niet zinvol. De C is bij lichamelijk onderzoek wel gemakkelijk vast te stellen. Het is nuttig deze vast te leggen i.v.m. het beloop en het effect van evt behandeling.

#### Aanbeveling

De werkgroep beveelt aan om de C van de CEAP-classificatie in de status vast te leggen.

#### Lichamelijk onderzoek

<b>Niveau 2</b>	De traditionele diagnostische tests hebben geen plaats bij het in kaart brengen van veneuze insufficiëntie in het algemeen en C <sub>2</sub> -C <sub>3</sub> varices in het bijzonder.  <i>B DePalma 1993; Hoffmann 2004</i>
-----------------	--

#### Aanbeveling

De werkgroep is van mening dat de traditionele diagnostische tests van Trendelenburg, Perthes en dergelijke achterwege kunnen blijven bij de work-up van een patiënt met C<sub>2</sub>, C<sub>3</sub> varices.

#### Doppler

<b>Niveau 2</b>	Bij geselecteerde patiënten kan met een screening met Doppler worden volstaan  <i>B Kent 1998; Campbell 2005</i>
-----------------	--

<b>Niveau 2</b>	Diagnostisch onderzoek met behulp van Doppler is onvoldoende betrouwbaar bij uitsluiten van insufficiëntie van het diepe systeem, bij varices in de knieholte en bij recidief varices.  <i>B Kent 1998; Rautio 2002</i>
-----------------	---

#### Overige overwegingen

De betrouwbaarheid van de uitslag van onderzoek met Doppler is afhankelijk van uitvoerder van dat onderzoek.

### **Aanbeveling**

Bij primaire en niet eerder behandelde C<sub>1</sub>, C<sub>2</sub>, C<sub>3</sub> varices, kan onderzoek met een Doppler worden gebruikt. In geval van reflux of twijfel over de afwezigheid van reflux wordt altijd een duplexonderzoek uitgevoerd.

### **Duplex**

<b>Niveau 2</b>	Bij bepalen van reflux en klepinsufficiëntie in het veneuze systeem van de onderste extremiteit is duplexonderzoek de gouden standaard. <i>B Neglen 1992; Baker 1993; Magnusson 1995</i>
<b>Niveau 2</b>	Bij C <sub>2</sub> , C <sub>3</sub> varices, primair en recidief, kan met duplexonderzoek het veneuze systeem anatomisch betrouwbaar in kaart worden gebracht. <i>B Baldt 1996; Haenen 1999; Meyer 2000</i>
<b>Niveau 3</b>	Duplexonderzoek draagt bij het verbeteren van het klinisch resultaat <i>B Blomgren 2005</i>

### **Overige overwegingen**

Een voordeel van het onderzoek met duplex is dat eveneens informatie over het diepe systeem wordt verkregen. Los van reflux kan ook de doorgankelijkheid van het diepe systeem worden beoordeeld. Informatie hierover is van belang alvorens te starten met de invasieve behandeling van spataders.

Bij duplexonderzoek is de betrouwbaarheid van de uitslag afhankelijk van de onderzoeker (Haenen et al., 1999). Met duplexonderzoek kan geen uitspraak worden gedaan over de klinische relevantie van de vastgestelde reflux.

### **Aanbeveling**

Bij elke vorm van invasieve behandeling bij C<sub>2</sub>, C<sub>3</sub> varices wordt voorafgaand aan de behandeling een duplexonderzoek van het oppervlakkige en het diepe systeem uitgevoerd.

### **Plethysmografie en veneuze drukmeting**

#### **Overige overwegingen**

De non-invasieve plethysmografische en duplex onderzoeken overlappen elkaar gedeeltelijk, maar hebben ieder op zich ook een eigen specificiteit.

### **Aanbeveling**

In het aanvullend onderzoek bij C<sub>2</sub>, C<sub>3</sub> varices is er geen plaats voor functioneel onderzoek als plethysmografie en intraveneuze drukmeting.

## Therapie VSM

<b>Niveau 1</b>	Bij een behandeling van varices met een insufficiënte VSM stam dient tenminste de VSM stam te worden verwijderd of geoblitereerd/uitgeschakeld.  <i>A2 Sarin 1994; Winterborn 2004; Dwerryhouse 1999</i>
<b>Niveau 1</b>	Indien de gebruikte operatietechniek het toelaat, zal het gebruik van een tourniquet het aantal bloeduitstortingen bij een strip van de VSM stam verminderen.  <i>A2 Corbett 1989; Robinson 2000</i>
<b>Niveau 3</b>	Een strip operatie (in combinatie met crossectomie) geeft een beter lange termijn effect dan vloeibaar sclerosans (in combinatie met crossectomie).  <i>A2 Rutgers 1994</i>
<b>Niveau 4</b>	Een voordeel van de cryostrip is het vermijden van de distale incisie.  <i>D Mening Werkgroep</i>
<b>Niveau 4</b>	Behandeling van insufficiënte venae perforantes bij C2- C3 varices is niet zinvol.  <i>D Van Neer, 2003</i>

### Overige overwegingen

Aangezien de huidige standaardbehandeling van stamvarices op lange termijn nog veel recidieven kent, is nader onderzoek naar de lange termijn resultaten van minder invasieve (endoveneuze) behandelingen aangewezen.

De werkgroep heeft verder geen antwoord kunnen vinden op de volgende vragen:

- Moet er altijd een crossectomie gebeuren bij stamvaricosis?
- Kan een crossectomie achterwege gelaten worden bij staminsufficiëntie met crossectomie?
- Kan een crossectomie altijd achterwege gelaten worden en is alleen de strip en zijtak behandeling essentieel?

Met betrekking tot de endovasculaire laserbehandeling zijn inmiddels enkele veelbelovende studies gepresenteerd. In mindere mate geldt dat ook voor de VNUS. Deze studies zijn verschenen nadat de literatuursearch van de werkgroep was afgesloten. Hoewel deze technieken in de praktijk reeds zijn ingevoerd, kan de werkgroep nog geen harde uitspraken doen over de effectiviteit hiervan.

### Aanbevelingen

Bij een insufficiënte VSM is het strippen van de stam met een crossectomie de gouden standaard. Mogelijk goede minimaal invasieve alternatieven zijn endoveneuze behandelingen zoals foamscleroseren, VNUS™ of laser therapie.

De werkgroep is van mening dat bij een operatieve behandeling van stamvarices van de VSM een korte strip de voorkeur verdient boven een lange.

De werkgroep is van mening dat behandelen van insufficiënte vene perforantes bij C2- C3 varices niet geïndiceerd is.

### VSP

<b>Niveau 3</b>	Het niveau van de inmonding van de VSP in de v. poplitea wordt vaak gemist.  <i>C Rashid 2002</i>
-----------------	---

### Overige overwegingen

De chirurgische therapie van de VSP kent veel recidieven en zenuwletsels, hetgeen hoge eisen stelt aan de competenties en ervaring van de chirurg. De werkgroep is dan ook van mening dat deze vorm van chirurgie door een ervaren behandelaar moet worden verricht. Mede in verband met bovenstaande is het de verwachting dat de nieuwe endoveneuze technieken in de toekomst meer toegepast zullen worden.

### Aanbeveling

De werkgroep is van mening dat voorafgaande aan een chirurgisch ingreep van de VSP, het niveau van inmonding van de VSP in de v. poplitea – liefst in liggende positie - het beste kan worden bepaald met duplexonderzoek.

### Compressietherapie

<b>Niveau 3</b>	Er zijn aanwijzingen dat het dragen van TEK bij patiënten met varices de hemodynamiek op korte termijn verbetert en daarmee de klachten doet afnemen. Over het nut van TEK op lange termijn zijn geen gegevens bekend.  <i>B Anderson 1990</i> <i>C Labropoulos 1994</i>
-----------------	---

<b>Niveau 3</b>	Er zijn aanwijzingen dat het dragen van TEK (Klasse II) een positief effect heeft op de incidentie van reflux in de VSM en het klachtenpatroon. Het ontstaan van superficiële varices wordt daar echter niet mee voorkomen.  <i>B Thaler 2001</i>
-----------------	---

### Overige overwegingen

Behandeling van varices kan plaats vinden vanuit het oogpunt om veneuze insufficiëntie te voorkomen c.q. op te heffen, dan wel vanuit het oogpunt van klachtenreductie en cosmetiek (zog. varices zonder hemodynamische consequenties)

### Aanbeveling

De werkgroep is van mening dat, indien invasieve behandeling van varices niet mogelijk of wenselijk is, het dragen van TEK (klasse II, lengte AD) een zinvolle bijdrage zou kunnen leveren aan de behandeling.

### Zijtak varices

<b>Niveau 2</b>	Bij controle na 2 jaar geeft de ambulante flebectomie veel minder recidieven dan sclerocompressietherapie bij patiënten met v. accessoria varices (C <sub>2</sub> ). <i>A2 De Roos 2003</i>
-----------------	--

<b>Niveau 3</b>	Transilluminated powered phlebectomy en ambulante flebectomie zijn ten aanzien van effectiviteit en recidiefkans vergelijkbaar. <i>B Aremu 2004</i>
-----------------	--

### Overige overwegingen

Hoewel Aremu et al. (2004) beschrijven dat er een tendens is naar kortere operatieduur en er significant minder incisies nodig zijn, is de transilluminated powered phlebectomy onder andere door het gebruik van disposable materiaal vele malen duurder. Het cosmetisch resultaat wordt door patiënten als even goed ervaren.

### Aanbeveling

Bij patiënten met zijtakvarices is de ambulante flebectomie de voorkeursbehandeling.

### Bekkenvarices

<b>Niveau 3</b>	Bij vrouwen met klachten van bekkenvarices (score>8), bij wie sprake is van varices op het bovenbeen die bij duplex onderzoek niet verklaard kunnen worden door crosse insufficiëntie van de vena saphena magna kan met een centraal flebogram de juiste diagnose worden gesteld. <i>C Creton 2003</i>
-----------------	---

<b>Niveau 3</b>	Embolisatie lijkt de klachten van bekkenvarices gunstig te beïnvloeden, echter de duurzaamheid van de behandeling is nog niet aangetoond. <i>C Cordts 1998</i>
-----------------	---

### Overige overwegingen

De diagnose en behandeling van bekkenvarices vereist veel ervaring. Bij klachten die tot behandeling nopen verdient embolisatie in eenzelfde sessie de voorkeur, gezien logistieke en service voordelen.

### Aanbevelingen

Wanneer op klinische gronden bekkenvarices vermoed worden, is een centraal flebogram de aangewezen vorm van diagnostiek.

De werkgroep is van mening dat bij verdenking van een "pelvic congestion syndrome" de patiënt het beste kan worden verwezen naar een centrum met expertise op dit gebied.

## Recidief varices na operatie

### Diagnostiek

<b>Niveau 3</b>	Er zijn aanwijzingen dat duplex onderzoek een nauwkeurig onderzoek is bij patiënten met recidief varices.
	<i>C De Maesseneer 1993;</i>
	<i>D Perrin 2000</i>

### Overige overwegingen

De diagnostiek van recidief varices is zeer complex en er zijn weinig onderzoeksgegevens voorhanden. De werkgroep is dan ook van mening dat diagnostiek door een ervaren persoon verricht moet worden.

### Aanbeveling

De werkgroep is van mening dat bij alle patiënten met recidief varices duplex onderzoek verricht moet worden, eventueel aangevuld met varicografie of centrale flebografie.

### Behandeling

<b>Niveau 3</b>	Er is onvoldoende bewijs dat bij recidief varices operaties het toevoegen van een bedekking van de vena femoralis effectief is in het voorkomen van een nieuw recidief.
	<i>B De Maeseneer 2004, Gibbs 1999</i>

### Overige overwegingen

Het beschikbare bewijs komt uit kleine studies. De problematiek moet echter niet worden onderschat. De werkgroep is daarom van mening dat specifieke expertise noodzakelijk is.

### Aanbeveling

De werkgroep kan op grond van de beschikbare literatuur geen duidelijke aanbeveling geven.



## HOOFDSTUK 1. CLASSIFICATIE EN NATUURLIJK BELOOP VAN VARICES

### Inleiding

Varix (meervoud: varices) betekent spatader. Doorgaans worden hiermee spataderen aan de benen bedoeld. De World Health Organization (WHO) heeft spataderen omschreven als: op zichzelf staande verwijdingen van vaten, die vaak kronkelend zijn (Prerovsky, 1964). Bezemrijsvarices noch reticulair varices worden als spataderen beschouwd. In hun tekstboek 'Diseases of the veins' beschrijven Browse et al. (1999) spataderen als 'bloedvaten die uitermate kronkelend en uitgezet zijn'. Hoewel deze definitie ruimte biedt voor aanzienlijk wat variatie, wordt deze beschrijving geprefereerd vanwege haar eenvoud.

### 1.1 Epidemiologie

Varices geven veel subjectieve klachten en cosmetische bezwaren en vormen een belangrijke reden om de huisarts te consulteren (Reporting Standards in Venous Disease, 1988). In de literatuur wordt de prevalentie van varices in de westerse wereld geschat op 10-50%, afhankelijk van de toegepaste onderzoekssystematiek. 10% is van dusdanig ernstige aard dat behandeling gewenst is. Er is een duidelijke toename van de prevalentie van varices met het toenemen van de leeftijd (Krijnen et al., 1997). Op het 20e levensjaar is dat 10%; bij 40 jaar 40% voor vrouwen en 25% voor mannen en bij 80-jarigen resp. ongeveer 70% en 60%. Vrouwen die meerdere kinderen kregen lopen eveneens een groter risico.

### 1.2 Natuurlijk beloop / prognose

Er zijn geen studies voorhanden waarin betrouwbaar is aangetoond hoeveel kans patiënten met varices lopen op het ontwikkelen van complicaties zoals huidafwijkingen, waaronder dermato- en liposclerose, atrofie blanche en ulcus cruris. Wel bestaat de indruk dat stamvaricosis (vena saphena magna en/of vena saphena parva) al dan niet in combinatie met insufficiënte venae perforantes het grootste medische risico voor de patiënt op lange termijn vormt.

Bezemrijsvarices en reticulair varices kennen eigenlijk geen ernstige complicaties en zijn meer cosmetisch van aard. Toch geven ook ± 60% van de patiënten met bezemrijsvarices klachten aan als pijn, jeuk, branderig en/of loom zwaar gevoel (Weiss et al., 1990). Primaire varicosis is gecorreleerd aan een veelheid van klachten en bijkomende pathologie: oppervlakkige varicositas gaat in een substantieel aantal gevallen gepaard met reflux in het diepe systeem (Walsh et al., 1994; Sales et al., 1996; Padberg et al., 1997; Labropoulos et al., 2000; Yamaki et al., 2002). De levenslange incidentie van een oppervlakkig veneuze trombose bij een varices patiënt ligt op 20-50% (Coon et al., 1973). Het risico op een diep veneuze trombose is bij patiënten met varices zelfs 3x hoger dan bij gezonden (Sales et al., 1996). 0,5% van de populatie heeft een ulcus cruris op basis van oppervlakkige varicosis en 10% daarvan is hierdoor gehandicapt (Labropoulos et al., 2000).

Een belangrijk gegeven was en is dat ongeveer 50% van de ulcera cruris venosa te wijten is aan een oppervlakkige veneuze insufficiëntie. Dit werd reeds aangetoond in 1979 (Feuerstein 1979) en blijkt ook in een studie in 2001 (Magnusson 2001) nog steeds te gelden. Hieruit zou men kunnen afleiden dat in de tussenliggende 22 jaar op het gebied van spataderbehandeling weinig verbeterd is.

### 1.3 Fysiologie

Eén van de belangrijkste anatomische verschillen tussen venen en arteriën is het feit dat venen kleppen bevatten en arteriën niet. Het menselijk hart is een perspomp en geen zuigpomp. Hierdoor zijn andere mechanismen noodzakelijk om het bloed vanuit de onderste extremiteit naar het hart te transporteren. De spierpompen vormen het belangrijkste mechanisme voor de veneuze afvoer. Diepe venen die gelegen zijn tussen de spieren worden tijdens contractie platgedrukt. Het in de diepe venen aanwezige bloed zal door de aanwezigheid van kleppen in de venen zich naar proximaal verplaatsen richting hart. Bij het ontspannen van de kuitspieren ontplooiën de venen zich en wordt door diezelfde kleppen terugstroom tegen gegaan. Door de aanzuigende werking van het ontplooiën van de venen zal het bloed vanuit het oppervlakkige systeem via de *venae perforantes* het diepe systeem weer vullen. De kuitspierpomp is de belangrijkste pomp in de onderste extremiteit. Hiernaast bestaat er nog een dijspierpomp en een voetpomp door compressie bij lopen. Verder spelen thoracoabdominale drukverschillen en de veneuze tonus een beperkte rol bij de veneuze afvoer.

### 1.4 Pathofysiologie

Hemodynamisch speelt zich het volgende af. Aangezien de veneuze kleppen in staande positie geopend zijn, bestaat er dan een veneuze druk in de enkel die overeenkomt met een waterkolom van het rechter atrium tot aan de enkel. Dit is ongeveer 90 mmHg. Na het activeren van de spierpompen zal deze druk tot ongeveer 20 mmHg dalen. In geval van klepinsufficiëntie en afhankelijk van de ernst van de veneuze insufficiëntie, (dus de mate van reflux, eventueel gecompliceerd met een verhoogde veneuze weerstand, zoals bij een posttrombotisch syndroom) zal minder drukdaling optreden. Men spreekt dan van veneuze hypertensie. Dit heeft eveneens vaatverwijding en daaruitvolgend klepinsufficiëntie tot gevolg. Wanneer venen *variceus* verwijd worden zullen de kleppen niet goed functioneren en ontstaat er meer reflux. Factoren die bij kunnen dragen aan de ontwikkeling van *varices* zijn onder andere hormonale factoren, langdurige hydrostatische overdruk, verminderde controle van het sympatische zenuwstelsel en verhoogde locale temperatuur. Uit een grote case controlstudie gebaseerd op het Framingham cohort kwam naar voren dat vrouwen met twee of meer zwangerschappen een verhoogd risico hadden op *varices* vergeleken bij vrouwen met minder zwangerschappen (relatief risico 1,2-1,3 na correctie voor leeftijd, lengte en gewicht) (Brand et al., 1998). Hierbij werd ook obesitas bij vrouwen als een risicofactor geïdentificeerd (RR 1,3). Andere eerder in de literatuur genoemde factoren, zoals genetische predispositie, langdurig zitten of staan, strak ondergoed, vezelarm dieet, obstipatie en roken zouden volgens een andere bron geen verhoogd risico met zich meebrengen (Kurz et al., 1999).

De pathogenese van veneuze ziekten en *varices* in het bijzonder op celbiologisch niveau is nog niet opgehelderd. Waarschijnlijk resulteren afwijkingen van het veneus endotheel, de extracellulaire matix en de gladde spiercellen uiteindelijk in dilatatie van venen met klepinssufficiëntie als direct gevolg. Er bestaat ook een verworven en congenitaal klepgebrek. Secundair aan de veneuze hypertensie door de ontstane klepinsufficiëntie ontstaan er weefselhypoxie, lokaal oedeem, inflammatie en infectie die uiteindelijk kunnen bijdragen aan het ontstaan van een *ulcus cruris venosum* (Golledge et al., 2003).

## 1.5 Classificatie

Varices worden zowel naar klinische manifestatie als naar etiologie ingedeeld.

1. Naar klinische manifestatie. Conform de anatomische basisindeling onderscheidt men: oppervlakkige en diepe, perforerende en communicerende venen.

Daarnaast maakt men onderscheid in stamvarices, zijtakvarices, reticulaire varices en bezemrijsvarices.

2. Naar etiologie. Hierbij wordt onderscheid gemaakt in primaire varices en secundaire varices. Vanwege de consequenties wordt insufficiëntie van het diepe systeem apart benoemd.

Tijdens de zogenaamde "Hawaii consensus bijeenkomst" werd de CEAP classificatie geïntroduceerd. De hierboven beschreven indeling naar kliniek en etiologie wordt hierbij systematisch gehanteerd en bovendien uitgebreid met de anatomische en pathofysiologische bevindingen van het duplexonderzoek.

De 'C' staat voor klinische (clinical) classificatie, de 'E' voor etiologische classificatie, de 'A' voor anatomische classificatie en de 'P' voor pathofysiologische classificatie. Recent werd binnen de CEAP-classificatie een verfijning toegepast (Eklöf et al., 2004). De basis CEAP-classificatie is weergegeven in tabel 2. In de dagelijkse praktijk wordt door velen slechts geclassificeerd binnen het C-segment.

**Tabel 2. Basis CEAP-classificatie**

<b>C</b>	<b>E</b>	<b>A</b>	<b>P</b>
Clinical status (kliniek)	Etiologie	Anatomie	Pathofysiologie
C0 geen zichtbare afwijkingen			
C1 teleangiëctasieën of reticulaire venen	E <sub>c</sub> congenitaal	A <sub>s</sub> superficieel	P <sub>r</sub> reflux
C2 varices	E <sub>p</sub> primair	A <sub>p</sub> perforerend	P <sub>o</sub> obstructie
C3 oedeem	E <sub>s</sub> secundair (posttrombotisch)	A <sub>d</sub> diep	P <sub>r,o</sub> combinatie
C4a pigmentatie, eczeem C4b lipodermatosclerosis, atrofie blanche	E <sub>n</sub> geen veneuze oorzaak bekend	A <sub>n</sub> geen veneuze locatie bekend	P <sub>n</sub> geen veneuze pathofysiologie bekend
C5 genezen ulcus			
C6 actief, veneus ulcus			
S symptomatisch			
A asymptomatisch			

## Conclusie

<b>Niveau 4</b>	De CEAP-classificatie is een algemeen aanvaarde indeling voor varices waarmee men op een inzichtelijke manier de aard en omvang van varices in kaart kan brengen en in de tijd kan vervolgen.  <i>Mening werkgroep</i>
-----------------	--

**Overige overwegingen**

Het hanteren van een uniforme indeling bevordert de transparantie en communicatie onder zorgverleners. De CEAP-classificatie is algemeen aanvaard door onderzoekers voor patiënten met varices. Voor de dagelijkse praktijk is de CEAP-classificatie echter te uitgebreid en gezien de tijdsbelasting niet zinvol. De C is bij lichamelijk onderzoek wel gemakkelijk vast te stellen. Het is nuttig deze vast te leggen i.v.m. het beloop en het effect van evt behandeling.

**Aanbeveling**

De werkgroep beveelt aan om de C van de CEAP-classificatie in de status vast te leggen.

## HOOFDSTUK 2. DIAGNOSTIEK EN ONDERZOEK

### Inleiding

In dit hoofdstuk wordt beschreven welke onderzoeken en diagnostische tests worden gebruikt bij patiënten met varices en wat hun waarde is. Allereerst wordt het lichamelijke onderzoek beschreven en vervolgens het aanvullend onderzoek (duplex, Doppler, plethysmografie en flebografie). De diagnostiek bij recidief varices is beschreven in hoofdstuk 6 van deze richtlijn.

### 2.1 Lichamelijk onderzoek

#### Wetenschappelijke onderbouwing

Patiënten met varices worden in ontspannen staande houding onderzocht. Er wordt gelet op de klinische verschijnselen van veneuze insufficiëntie (C in de CEAP-classificatie). Zijn er teleangiectasieën of reticulaire venen (C<sub>1</sub>), andere varices (C<sub>2</sub>), is er sprake van oedeem (C<sub>3</sub>), huidveranderingen passend bij veneuze pathologie (C<sub>4</sub>), een genezen (C<sub>5</sub>) of actief (C<sub>6</sub>) ulcus cruris? Bij de inspectie en palpatie dient men alert te zijn op de tekenen van arteriële insufficiëntie, orthopedische en reumatologische en neurologische pathologie (spierpompfunctie).

DePalma et al. (1993) onderzochten 40 patiënten eerst met lichamelijk onderzoek en Doppler en vergeleken dit vervolgens met duplexonderzoek. Er bleek weinig verschil te zijn tussen lichamelijk onderzoek en Doppler en duplex bleek veel betrouwbaarder dan beide. Lichamelijk onderzoek en Doppler zijn onvoldoende als diagnostisch onderzoek bij primaire varices (DePalma et al., 1993).

Ook de traditionele klinische onderzoeken van Trendelenburg, Perthes en talloze anderen zijn onvoldoende betrouwbaar en hebben geen plaats meer bij het in kaart brengen van veneuze insufficiëntie in het algemeen en C<sub>2</sub>-C<sub>3</sub> varices in het bijzonder (Vrouenraets et al., 2000; Hoffmann et al., 2004).

De snelheid, patiëntvriendelijkheid, gebruiksgemak en betrouwbaarheid van Doppler en duplexonderzoek hebben deze tests obsoleet gemaakt.

#### Conclusie

<b>Niveau 2</b>	De traditionele diagnostische tests hebben geen plaats bij het in kaart brengen van veneuze insufficiëntie in het algemeen en C <sub>2</sub> -C <sub>3</sub> varices in het bijzonder.  <i>B DePalma 1993; Hoffmann 2004</i>
-----------------	--

#### Aanbeveling

De werkgroep is van mening dat de traditionele diagnostische tests van Trendelenburg, Perthes en dergelijke achterwege kunnen blijven bij de work-up van een patiënt met C<sub>2</sub>, C<sub>3</sub> varices.

## 2.2 Aanvullend onderzoek

### 2.2.1 Doppler

#### Wetenschappelijke onderbouwing

Doppleronderzoek is een vorm van niet-invasief onderzoek dat informatie over reflux geeft d.m.v. een geluidssignaal zonder visualisering. Het geeft in vergelijking met duplexonderzoek onvoldoende informatie over de lokale anatomie en is daarom niet geschikt voor het bepalen van de anatomische verhoudingen in o.a. de knieholte. Tevens is Doppler ongeschikt om insufficiëntie van het diepe systeem uit te sluiten. Er zijn onderzoeken gedaan waarbij bleek dat met alleen een pre-operatieve Doppler in plaats van duplexonderzoek, 9% van de onderzochte patiënten een verkeerde behandeling zou hebben gekregen (Rautio et al., 2002). Anderzijds zijn er onderzoeken waaruit blijkt dat bij primaire, niet eerder behandelde varices met Doppler onderzoek kan worden volstaan (Kent et al., 1998; Campbell 2005).

#### Conclusies

<b>Niveau 2</b>	Bij geselecteerde patiënten kan met een screening met Doppler worden volstaan <i>B Kent 1998; Campbell 2005</i>
-----------------	--

<b>Niveau 2</b>	Diagnostisch onderzoek met behulp van Doppler is onvoldoende betrouwbaar bij uitsluiten van insufficiëntie van het diepe systeem, bij varices in de knieholte en bij recidief varices. <i>B Kent 1998; Rautio 2002</i>
-----------------	---

#### Overige overwegingen

De betrouwbaarheid van de uitslag van onderzoek met Doppler is afhankelijk van uitvoerder van dat onderzoek.

#### Aanbevelingen

Bij primaire en niet eerder behandelde C<sub>1</sub>, C<sub>2</sub>, C<sub>3</sub> varices, kan onderzoek met een Doppler worden gebruikt. In geval van reflux of twijfel over de afwezigheid van reflux wordt altijd een duplexonderzoek uitgevoerd.

### 2.2.2 Duplex

#### Wetenschappelijke onderbouwing

Het duplexonderzoek is een combinatie van echografie en pulsed Doppler. Met de introductie van deze techniek is de betekenis van de flebografie op de achtergrond geraakt (Neglen et al., 1992). Met behulp van duplex wordt een beeld gemaakt waarin zowel informatie over anatomie van het veneuze systeem als over flow in dit systeem wordt gegeven. Bij kleur-gecodeerde duplex wordt het Doppler signaal softwarematig weergegeven in een kleur, afhankelijk van de stroomrichting van het bloed.

Zowel anatomie als klepinsufficiëntie als obstructie zijn goed in kaart te brengen met behulp van duplexonderzoek (Baker et al., 1993; Magnusson et al., 1995; Baldt et al., 1996; Meyer et al., 2000). Met duplexonderzoek is ook het diepe veneuze systeem goed in beeld te brengen. De kans op het krijgen van recidief varices lijkt hierdoor kleiner te worden (Blomgren et al., 2005). Het niet-invasieve karakter is een evident voordeel.

De goede reproduceerbaarheid van duplexonderzoek van het veneuze systeem is voldoende aangetoond (Haenen et al., 1999)

### Conclusies

<b>Niveau 2</b>	Bij bepalen van reflux en klepinsufficiëntie in het veneuze systeem van de onderste extremiteit is duplexonderzoek de gouden standaard.  <i>B Neglen 1992; Baker 1993; Magnusson 1995</i>
<b>Niveau 2</b>	Bij C <sub>2</sub> , C <sub>3</sub> varices, primair en recidief, kan met duplexonderzoek het veneuze systeem anatomisch betrouwbaar in kaart worden gebracht.  <i>B Baldt 1996; Haenen 1999; Meyer 2000</i>
<b>Niveau 3</b>	Duplexonderzoek draagt bij het verbeteren van het klinisch resultaat  <i>B Blomgren 2005</i>

### Overige overwegingen

Een voordeel van het onderzoek met duplex is dat eveneens informatie over het diepe systeem wordt verkregen. Los van reflux kan ook de doorgankelijkheid van het diepe systeem worden beoordeeld. Informatie hierover is van belang alvorens te starten met de invasieve behandeling van spataders.

Bij duplexonderzoek is de betrouwbaarheid van de uitslag afhankelijk van de onderzoeker (Haenen et al., 1999). Met duplexonderzoek kan geen uitspraak worden gedaan over de klinische relevantie van de vastgestelde reflux.

### Aanbeveling

Bij elke vorm van invasieve behandeling bij C<sub>2</sub>, C<sub>3</sub> varices wordt voorafgaand aan de behandeling een duplexonderzoek van het oppervlakkige en het diepe systeem uitgevoerd.

## 2.2.3 Plethysmografie en veneuze drukmeting

### Wetenschappelijke onderbouwing

Vóór de komst van het duplexonderzoek werd er gebruik gemaakt van de Doppler al dan niet in combinatie met plethysmografische technieken. Voorbeelden hiervan zijn strain gauge, lichtreflexierheografie (LRR), digitale photoplethysmografie (d-PPG). De bedoeling van deze technieken was om op niet-invasieve wijze (in tegenstelling tot intraveneuze drukmeting, de gouden standaard) een uitspraak te kunnen doen over de ernst van de veneuze insufficiëntie van de onderste extremiteit als geheel en het diep veneuze systeem in het bijzonder.

### **Overige overwegingen**

De non-invasieve plethysmografische en duplex onderzoeken overlappen elkaar gedeeltelijk, maar hebben ieder op zich ook een eigen specificiteit.

### **Aanbeveling**

In het aanvullend onderzoek bij C<sub>2</sub>, C<sub>3</sub> varices is er geen plaats voor functioneel onderzoek als plethysmografie en intraveneuze drukmeting.

## **2.2.4 Flebografie**

### **Wetenschappelijke onderbouwing**

Duplexonderzoek heeft de flebografie grotendeels vervangen. De betrouwbaarheid van duplexonderzoek bij varicosis is vergelijkbaar of beter dan die van flebografie (Baldt et al., 1996; Meyer et al, 2000). Dit geldt bij oppervlakkige primaire en recidief varices, insufficiëntie van de vena perforantes en diep veneuze insufficiëntie. Met betrekking tot de kuitvenen en bekkenvenen lijkt de flebografie nauwkeuriger. Ook bij complexe veneuze anatomie waarbij het duplexonderzoek niet conclusief is kan een flebografie (varicografie) soms uitkomst bieden (Baldt et al., 1996).

### **Overige overwegingen**

Duplex is, in tegenstelling tot flebografie, niet-invasief en niet trombogene en heeft niet het potentiële risico van straling.

### **Aanbeveling**

De werkgroep is van mening dat flebografie in het algemeen niet is geïndiceerd bij varices, met uitzondering van de bekkenvarices.



## HOOFDSTUK 3. STAMVARICES

### Inleiding

De v. saphena magna en parva kunnen niet los gezien worden van de daarmee verbonden venen (crosse, zijtakken, perforante venen). De behandeling van varices moet daarom in principe op alle aangetaste en nog aangesloten venen aangrijpen. Omdat zijtakvarices ook kunnen voorkomen zonder aantasting van een stam, is er voor gekozen de behandeling van zijtakvarices in een apart hoofdstuk onder te brengen.

### 3.1 Behandeling van insufficiënte vena saphena magna (VSM)

#### Wetenschappelijke onderbouwing

Wanneer er sprake is van een insufficiënte crosse en v. saphena magna, dan bestaat er een indicatie om deze te verwijderen, dan wel te oblitereren (zie ook Hoofdstuk 1, Natuurlijk beloop). De klassieke methode is de vena saphena magna crossectomie (ook wel 'hoge ligatie') met strip. Hierbij wordt de crosse benaderd via een liesincisie, waarna de verbinding van de VSM met de diepe vene wordt onderbroken en alle zijtakken zorgvuldig worden onderbonden. In de VSM-stam wordt vervolgens een geleider opgevoerd, klassiek gebeurt dat tot aan de enkel. Via een tweede, distale incisie wordt deze geleider opgespoord waarna de ader er in toto kan worden uitgetrokken. De klassieke stripoperatie wordt meestal onder spinale of algehele verdoving uitgevoerd, maar kan, zeker wanneer er weinig zijtakvarices zijn die tegelijkertijd behandeld worden, ook onder locale anesthesie plaatsvinden. Specifieke complicaties van de ingreep zijn zenuwletsels en excessieve hematomen. Het nadeel van de klassieke techniek met distale incisie bij de enkel is dat er vaak ernstiger zenuwletsels optreden, omdat de VSM in het onderbeen voor een deel parallel en erg adherent ligt aan de nervus saphenus. In de prospectief vergelijkende studie van Rutgers et al. was dit in 33% van de door middel van de klassieke strip behandelde benen het geval (Rutgers et al., 1994).

Teneinde zenuwletsel van de n. saphenus in het onderbeen te voorkomen, wordt tegenwoordig vrijwel uitsluitend de zogenaamde 'korte' strip uitgevoerd, waarbij de VSM vanaf de lies tot iets onder de gewrichtsspleet van de knie wordt verwijderd.

Een andere variatie om zenuwletsel te voorkomen is het omgekeerd ('reversed') strippen. Dat wil zeggen: van de lies naar distaal. Hierbij is wél voor de lange strip aangetoond dat dit een significant voordeel heeft ten aanzien van het ontstaan van zenuwletsel (Cox et al., 1974), maar niet voor de korte (Docherty et al., 1994).

Daarnaast is er de strip met invaginatie van de VSM. Lacroix et al. publiceerde in 1999 een kleine vergelijkende studie tussen de klassieke stripping methode en de invaginerende waarin mogelijk een aanduiding van een voordeel werd aangetoond voor de laatste (Lacroix et al., 1999). Van deze, potentieel zenuwsparende techniek, is bekend dat er 6 weken na de ingreep nog bij 27% van de geopereerde extremiteiten sprake is van beschadiging of irritatie van zenuwen, en bij 3% na één jaar (Wood et al., 2005).

Een techniek die de tweede incisie, op een veelal zichtbare plaats juist onder de knie kan vermijden, is een strip met behulp van een cryosonde. Oorspronkelijk was het de bedoeling de vene geheel door bevroering te oblitereren. Later bleek het mogelijk om de vene met de sonde te extraheren, en een nevenvoordeel was dat er dan gemakkelijk een invaginatie techniek is toe te passen (Pivert et al., 1987). Bij deze techniek wordt in plaats van een geleidende voerdraad een metalen probe tot aan de knie door de VSM opgevoerd, en de tip van de cryoprobe wordt vervolgens tot  $-85^{\circ}$  C gekoeld. Hierdoor vriest de VSM iets onder de kniespleet aan de probe vast en de vene kan daarna zonder hem distaal op te moeten zoeken worden losgetrokken, en verwijderd. Er zijn vervolgens twee mogelijkheden. Ten eerste kan door lang te vriezen (10-15 seconden) een forse bevroren weefselklont ontstaan waardoor de gehele VSM opgestroopt wordt op de probe. Daarnaast kan door kort te vriezen (ongeveer 5 seconden) alleen maar de venewand worden meegenomen en de VSM al invaginerend worden verwijderd. Daarmee komt naast het vermijden van de cosmetisch storende incisie ter hoogte van de knie, een tweede voordeel in zicht: minder zenuwletsels door invaginatie. Helaas zijn er geen vergelijkende studies met de klassieke techniek en langdurige follow up beschikbaar.

Verder kan een stripoperatie met of zonder tourniquet worden uitgevoerd. Indien men op klassieke wijze, dus niet endoveneus, een (korte) strip uitvoert lijkt het toevoegen van een tourniquet een gunstig effect op hematoomvorming te hebben (Corbett et al., 1989; Robinson et al., 2000). Dit kan alleen wanneer men van proximaal naar distaal striipt.

In principe is de combinatie van crossectomie en strip als gouden standaard historisch bepaald, en nooit deugdelijk afgezet tegen andere technieken. Voor m.n. het stripgedeelte is inmiddels wel een variatie aan alternatieven ontwikkeld, maar de waarde van de crossectomie is nooit in een serie in twijfel getrokken. Er is daarentegen wel veel deugdelijk onderzoek over het al dan niet toevoegen van een strip aan die crossectomie en zijtakbehandeling (Sarin et al., 1994; Winterborn et al., 2004; Dwerryhouse et al., 1999). Duidelijk werd hiermee dat het permanent oblitereren van de VSM een essentieel onderdeel voor succes is. Rutgers et al. toonden aan dat sclerocompressietherapie in combinatie met een crossectomie inferieur is aan de klassieke lange strip met crossectomie. Bij Doppler onderzoek na 36 maanden was er aantoonbare reflux aanwezig in 50% van benen die door middel van sclerocompressietherapie werden behandeld en in ongeveer 20% van de met strip behandelde benen (Rutgers et al., 1994).

Meer recent is een aantal endoveneuze technieken ontwikkeld, zoals VNUS™, laser en foamscleroseren. Voordeel maar tegelijk ook mogelijk nadeel van deze technieken zijn, dat de lies niet wordt benaderd: er wordt geen crossectomie meer uitgevoerd. Deze methoden maken tijdens de gehele ingreep gebruik van duplex controle, voor een juiste positionering van katheters en exacte applicatie van de behandeling. Indien ervan wordt uitgegaan dat een crossectomie niet nodig is bij patiënten met alleen een staminsufficiëntie, ligt er voor die subgroep een potentiële indicatie om met deze methoden behandeld te worden. Vóór het argument dat de crossectomie bij stamvarices – nog altijd de gouden standaard – wel of niet nodig zou zijn ontbreekt echter elk bewijs. In niet vergelijkende studies zijn ook patiënten mét een insufficiënte crosse behandeld, maar hiervan is eveneens geen lange termijn effect bekend.

De eerste endoveneuze techniek is de VNUS™ methode. De VSM wordt net distaal van de kniespleet duplexgeleid aangeprikt en de katheter tot in de lies opgevoerd. De bipolaire kathetertip verhit de vene wand tot circa 85° C, waardoor de intima van de VSM denatureert en het collageen in de wand schrompelt en vervolgens verlittekt, zowel in de breedte- als lengterichting. Deze procedure kan evenals en zelfs eenvoudiger dan de gouden standaard, de strip, onder plaatselijke verdoving plaatsvinden. Voordeel van deze techniek is, dat het geen bloeduitstortingen en nauwelijks wonden veroorzaakt, waardoor patiënten vrijwel direct na de ingreep gemobiliseerd kunnen worden.

Een tweede endoveneus alternatief is de endovasculaire lasertherapie ('EVLT'). De operatieprocedure is identiek aan de VNUS™, alleen wordt nu de VSM thermisch beschadigd met een laser, zodat deze oblitereert. Voor deze techniek ontbreekt vooralsnog de lange termijn follow up in een vergelijking met de historische gouden standaard. Mogelijk nadeel van beide bovenstaande, nieuwere, methoden is de contractie die soms optreedt na de thermische beschadiging.

Tot slot zijn er onderzoeken gedaan om stamvarices van de VSM te behandelen met sclerocompressietherapie, gebruikmakend van foam in plaats van vloeistof. Hierbij wordt de VSM met behulp van echografie aangeprikt en vervolgens vol gespoten met foam. Deze techniek, en combinaties van operatie en (foam)sclerotherapie zijn wel vergeleken met chirurgie en met een 5-jaars follow-up, waarbij blijkt dat chirurgie met na 5 jaar 34% recidieven (10 jaar: 37%) versus foamsclerose met 44% (5-jaars follow-up) recidief weliswaar superieur is, maar bepaald ook geen definitieve behandeling. (Belcaro et al., 2003). Foamsclerotherapie is wat betreft recanalisaties wel superieur aan de conventionele vloeibare sclerotherapie (13,5% vs. 55%) (Yamaki et al., 2004).

## Conclusies

<b>Niveau 1</b>	Bij een behandeling van varices met een insufficiënte VSM stam dient tenminste de VSM stam te worden verwijderd of geoblitereerd/uitgeschakeld.  <i>A2 Sarin 1994; Winterborn 2004; Dwerryhouse 1999</i>
<b>Niveau 1</b>	Indien de gebruikte operatietechniek het toelaat, zal het gebruik van een tourniquet het aantal bloeduitstortingen bij een strip van de VSM stam verminderen.  <i>A2 Corbett 1989; Robinson 2000</i>
<b>Niveau 3</b>	Een strip operatie (in combinatie met crossectomie) geeft een beter lange termijn effect dan vloeibaar sclerosans (in combinatie met crossectomie).  <i>A2 Rutgers 1994</i>
<b>Niveau 4</b>	Een voordeel van de cryostrip is het vermijden van de distale incisie.  <i>D Mening Werkgroep</i>

<b>Niveau 4</b>	Behandeling van insufficiënte venae perforantes bij C2- C3 varices is niet zinvol. <i>D Van Neer, 2003</i>
-----------------	---

### Overige overwegingen

Aangezien de huidige standaardbehandeling van stamvarices op lange termijn nog veel recidieven kent, is nader onderzoek naar de lange termijn resultaten van minder invasieve (endoveneuze) behandelingen aangewezen.

De werkgroep heeft verder geen antwoord kunnen vinden op de volgende vragen:

- Moet er altijd een crossectomie gebeuren bij stamvaricosis?
- Kan een crossectomie achterwege gelaten worden bij staminsufficiëntie met crosse-insufficiëntie?
- Kan een crossectomie altijd achterwege gelaten worden en is alleen de strip en zijtak behandeling essentieel?

Met betrekking tot de endovasculaire laserbehandeling zijn inmiddels enkele veelbelovende studies gepresenteerd. In mindere mate geldt dat ook voor de VNUS. Deze studies zijn verschenen nadat de literatuursearch van de werkgroep was afgesloten. Hoewel deze technieken in de praktijk reeds zijn ingevoerd, kan de werkgroep nog geen harde uitspraken doen over de effectiviteit hiervan.

### Aanbevelingen

Bij een insufficiënte VSM is het strippen van de stam met een crossectomie de gouden standaard. Mogelijk goede minimaal invasieve alternatieven zijn endoveneuze behandelingen zoals foamscleroseren, VNUS™ of laser therapie.

De werkgroep is van mening dat bij een operatieve behandeling van stamvarices van de VSM een korte strip de voorkeur verdient boven een lange.

De werkgroep is van mening dat behandelen van insufficiënte vene perforantes bij C2- C3 varices niet geïndiceerd is.

## 3.2 Behandeling van insufficiënte vena saphena parva (VSP)

### Wetenschappelijke onderbouwing

Wanneer er sprake is van een insufficiënte crosse en v. saphena parva, dan bestaat er een indicatie om deze te verwijderen, dan wel te oblitereren (zie ook hoofdstuk 1, natuurlijk beloop). Doorgaans zal een een insufficiënte VSP pas hemodynamische consequenties hebben bij een diameter van tenminste 5 mm. Ook de klassieke behandeling van de VSP bestaat uit een strip van deze vene met een crossectomie, waarbij via een incisie in de knieholte de VSP wordt opgezocht en de overgang naar de vena poplitea wordt onderbonden en doorgenomen. Tegenwoordig wordt de VSP vaak niet meer (geheel) gestript omdat de nervus suralis zeer adherent aan de vene loopt, en bij het strippen beschadigd kan worden. Een probleem bij de crossectomie is dat de exacte plaats waar de

VSP in de diepe veneuze structuren inmondkt varieert en vaak moeilijk klinisch te bepalen is. Inmiddels wordt daarom in centra met expertise op gebied van varices bij de VSP altijd m.b.v. duplexonderzoek de exacte inmonding gelokaliseerd. Zelfs met deze verbeterde procedure wordt de VSP nog steeds in 10-20% van de gevallen onvoldoende behandeld (Rashid et al., 2002).

Door de hoge frequentie van zenuwletsels en de moeilijkheid om de VSP peroperatief te localiseren, worden ook voor deze veneuze aandoening endoveneuze alternatieven zoals VNUS™ en laser toegepast en onderzocht. Een belangrijk nadeel van de deze technieken, waarbij de VSP wordt verhit (zie VSM), is opnieuw de adherentie van de n. suralis. Deze is daarmee kwetsbaar voor thermisch letsel. Een tweede nadeel is de contractie, die vaker lijkt op te treden bij endovasculaire behandeling van de VSP dan bij de VSM.

Tumescent anaesthesie brengt wellicht uitkomst. Hierbij wordt onder duplexgeleide rond de ader, subfasciaal, 20-30 cc. sterk verdunde lidocaïne oplossing gespoten, teneinde de VSP te isoleren van omliggende structuren, te verdoven en te koelen.

Foamscleroseren geeft geen kans op thermische schade en is daarom wellicht het meest veelbelovend. Toch zijn er ook bij deze behandeling case reports die zenuwletsel beschrijven. Ook het gevaar van diep veneuze trombose moet niet worden onderschat. Er zijn geen studies van enige wetenschappelijke betekenis waarin de gouden standaard wordt vergeleken met deze nieuwere behandelingen.

### Conclusie

<b>Niveau 3</b>	Het niveau van de inmonding van de VSP in de v. poplitea wordt vaak gemist. <i>C Rashid 2002</i>
-----------------	---

### Overige overwegingen

De chirurgische therapie van de VSP kent veel recidieven en zenuwletsels, hetgeen hoge eisen stelt aan de competenties en ervaring van de chirurg. De werkgroep is dan ook van mening dat deze vorm van chirurgie door een ervaren behandelaar moet worden verricht. Mede in verband met bovenstaande is het de verwachting dat de nieuwe endoveneuze technieken in de toekomst meer toegepast zullen worden.

### Aanbeveling

De werkgroep is van mening dat voorafgaande aan een chirurgisch ingreep van de VSP, het niveau van inmonding van de VSP in de v. poplitea – liefst in liggende positie - het beste kan worden bepaald met duplexonderzoek.
--

## 3.3 Compressietherapie

### Wetenschappelijke onderbouwing

De werkgroep heeft gezocht naar wetenschappelijke publicaties over de toepassing van compressie bij varices (C<sub>2</sub>). Hierbij zijn met name publicaties over chronisch veneuze insufficiëntie buiten beschouwing gelaten.

Compressietherapie voor varices kan worden onderverdeeld in compressie door middel van:

1. verband, elastisch en niet-elastisch (korte rek)
2. Therapeutisch Elastische Kousen (TEK)

De werkgroep heeft in de literatuursearch geen studies gevonden die verband met TEK (zie: Hulpmiddelenkompas [www.cvzkompassen.nl/hk/](http://www.cvzkompassen.nl/hk/)) hebben vergeleken. Evenmin zijn er studies gevonden die aangeven dat het dragen van TEK het ontstaan van varices kan voorkomen. Noch zijn er studies gevonden waarin wordt aangetoond dat het dragen van TEK het ontstaan van complicaties kan voorkomen.

Wel werd een crossover RCT gevonden (72 personen, < 65 jaar, blindering?, met 2 of meer van de volgende symptomen: pijn, jeuk, nachtelijke krampen, oedeem, of cosmetische bezwaren, excl. DVT; aard varicositas wordt verder niet besproken). De uitkomst van deze studie is dat er na 4 weken geen significant verschil is tussen de groep die elastische kousen en de groep die een placebobehandeling kreeg (Anderson, 1990). Hierbij geldt dt deze trial wellicht onvoldoende power heeft om relevante klinische effecten aan te tonen.

Daarnaast werden in een studie van Labropoulos et al. onder 20 patiënten (C<sub>4</sub>), met een follow-up van 4 weken aanwijzingen gevonden dat therapeutisch elastische kousen van klasse II de hemodynamiek verbeteren. Dit effect bestaat zolang de kous gedragen wordt en verdwijnt binnen één week na uitlaten van de TEK .

Een prospectief gerandomiseerde studie onder 42 zwangere vrouwen toont aan dat het dragen van TEK (klasse I of II), vroeg in de zwangerschap de incidentie van reflux in de VSM reduceert en een positief effect heeft op de klachten. Er is geen effect op het ontstaan van superficiële varices (Thaler et al., 2001).

### Conclusies

<b>Niveau 3</b>	Er zijn aanwijzingen dat het dragen van TEK bij patiënten met varices de hemodynamiek op korte termijn verbetert en daarmee de klachten doet afnemen. Over het nut van TEK op lange termijn zijn geen gegevens bekend.
	<i>B      Anderson 1990</i>
	<i>C      Labropoulos 1994</i>

<b>Niveau 3</b>	Er zijn aanwijzingen dat het dragen van TEK (Klasse II) een positief effect heeft op de incidentie van reflux in de VSM en het klachtenpatroon. Het ontstaan van superficiële varices wordt daar echter niet mee voorkomen.
	<i>B      Thaler 2001</i>

### Overige overwegingen

Behandeling van varices kan plaats vinden vanuit het oogpunt om veneuze insufficiëntie te voorkomen c.q. op te heffen, dan wel vanuit het oogpunt van klachtenreductie en cosmetiek (zog. varices zonder hemodynamische consequenties)

### Aanbeveling

De werkgroep is van mening dat, indien invasieve behandeling van varices niet mogelijk of wenselijk is, het dragen van TEK (klasse II, lengte AD) een zinvolle bijdrage kan leveren aan de behandeling.

## HOOFDSTUK 4. ZIJTAKVARICES

### Inleiding

Zijtakvarices kunnen voorkomen in combinatie met stamvarices, maar ook op zichzelfstaand. Klachten kunnen variëren van cosmetisch storend, tot oedeemvorming of zelfs ulcus cruris venosum (zie ook Hoofdstuk 1).

### 4.1 Behandeling van zijtakvarices

#### Wetenschappelijke onderbouwing

De werkgroep heeft gezocht naar wetenschappelijke publicaties over de behandeling van zijtakvaricose (C<sub>2</sub>). Het gaat hierbij met name over de belangrijkste zijtakken van de VSM:

- de v. accessoria lateralis en medialis op het bovenbeen; en
- de v. arcuata anterior en posterior aan het onderbeen.

Bij sclerocompressietherapie worden varices geïnjecteerd met een vloeistof dan wel schuim waardoor het vat oblitereert. In Nederland wordt voornamelijk gebruik gemaakt van polidocanol (0,1 – 3%). Dit “scleroseren” wordt over het algemeen gecombineerd met enige vorm van compressie (verband dan wel therapeutisch elastische kousen (TEK)). Bij ambulante flebectomie worden varices verwijderd met behulp van daartoe geëigende instrumenten (flebectomie haken) via kleine incisies (doorgaans 2 – 3 mm.), veelal in combinatie met compressie in de vorm van een verband.

Beide technieken worden regelmatig toegepast, maar vergelijkend onderzoek is schaars. De werkgroep heeft één– niet-vergelijkende retrospectieve studie (Dortu et al., 1997) gevonden waarin gekeken was naar het recidief percentage na ambulante flebectomie. Dat varieerde van 1% na 1 jaar tot 11% na vijf jaar. Wat betreft het recidief percentage na sclerocompressietherapie van de v. accessoria lateralis is er eveneens één niet–vergelijkend prospectief onderzoek (Jagtman et al., 2003). In deze studie liep het recidiefpercentage op tot 54 % na vijf jaar. Tenslotte is er één studie waarin ambulante flebectomie van de v. accessoria lateralis is vergeleken met sclerocompressietherapie (De Roos et al., 2003) De uitkomst hiervan na twee jaar was dat na ambulante flebectomie 2% recidieven werd gezien tegenover 37,5% na sclerocompressietherapie.

Bij transilluminated powered phlebectomy (Tri-vex<sup>®</sup>) worden onder tumescent anesthesie varices endoscopisch verwijderd. Aremu et al. (2004) onderzochten de effectiviteit van deze techniek in vergelijking tot de ambulante flebectomie bij 141 patiënten (188 benen) en een follow up van één jaar. Zij concludeerden dat de transilluminated powered phlebectomy in vergelijking tot de ambulante flebectomie even effectief is en een vergelijkbare recidiefkans heeft.

### Conclusies

<b>Niveau 2</b>	Bij controle na 2 jaar geeft de ambulante flebectomie veel minder recidieven dan sclerocompressietherapie bij patiënten met v. accessoria varices (C <sub>2</sub> ).  A2 <i>De Roos 2003</i>
-----------------	--

<b>Niveau 3</b>	Transilluminated powered phlebectomy en ambulante flebectomie zijn ten aanzien van effectiviteit en recidiefkans vergelijkbaar.  <i>B      Aremu 2004</i>
-----------------	---

#### **Overige overwegingen**

Hoewel Aremu et al. (2004) beschrijven dat er een tendens is naar kortere operatieduur en er significant minder incisies nodig zijn, is de transilluminated powered phlebectomy onder andere door het gebruik van disposable materiaal vele malen duurder. Het cosmetisch resultaat wordt door patiënten als even goed ervaren.

#### **Aanbeveling**

Bij patiënten met zijtakvarices is de ambulante flebectomie de voorkeursbehandeling.



## HOOFDSTUK 5. BEKKENVARICES

### Inleiding

Als men spreekt over varices worden hiermee doorgaans de spataderen aan de onderste extremiteiten bedoeld. Toch komen varices ook elders in het lichaam voor, bijvoorbeeld in de oesofagus. Een aparte groep wordt gevormd door varices in het kleine bekken. Zij kunnen geïsoleerd voorkomen, maar ook in samenhang met varices in de onderste extremiteiten. In de literatuur wordt ook wel gesproken over “pelvic congestion syndrome”.

Sommige auteurs hanteren hiervoor het 3-etage varices concept: 1) kleine bekken, 2) bovenbeen, 3) onderbeen. Omdat deze problematiek wordt onderschat, wil de werkgroep er kort aandacht aan besteden, mede omdat zij van invloed kan zijn op het beloop van (moeilijk verklaarbare recidief) varices in de benen. Een probleem hierbij is dat in de literatuur geen enkel goed vergelijkend onderzoek voorhanden is.

Bekkenvarices kunnen, hoewel dit vaak niet wordt onderkend, aanleiding geven tot een scala aan klachten. Vrouwen met bekkenvarices, veelal multipara, klagen over chronische onderbuikpijn, die toeneemt bij langdurig staan, gedurende de menstruatie of tijdens seksueel contact. De diagnose “derde etage varicositas” komt ook in aanmerking bij patiënten met vulvaire of perineale varices of bij varices ter plaatse van het bovenbeen welke bij duplex onderzoek niet verklaard kunnen worden door insufficiëntie van de vena saphena magna crosse. De diagnose kan bevestigd worden door middel van een centraal flebogram. Meestal is een of beide venae ovaricae insufficiënt maar soms ook de vena iliaca interna. Het voordeel van dit onderzoek is, dat indien noodzakelijk, in eenzelfde sessie behandeling plaats kan vinden in de vorm van embolisatie van de insufficiënte vene.

Bekkenvarices kunnen, hoewel in een veel kleiner percentage, ook voorkomen bij mannen.

### 5.1 Behandeling van bekkenvarices

#### Wetenschappelijke onderbouwing

Creton et al. (2003) beschrijven de correlatie tussen pelvic venous reflux (PVR) en klinische symptomen. De 3 symptomen die in kaart werden gebracht, waren chronische onderbuikpijn, pijn in de benen voor of tijdens de menstruatie en dyspareunie. Deze 3 symptomen werden gemeten met een visual analog scale van 0 tot 10. De hoogste cumulatieve totaal score bedroeg 30. In een groep van 23 vrouwen met aangetoonde PVR bedroeg de gemiddelde cumulatieve totaal score 12,6. Bij 4 vrouwen zonder PVR was de gemiddelde totaal score 4,7. Dit is een statistisch significant verschil (Wilcoxon signed rank test). De auteurs concluderen dat een centraal flebogram dient te worden verricht bij vrouwen die klagen over een combinatie van bovengenoemde symptomen (score>8), waarbij sprake is van varices op het bovenbeen die bij duplex onderzoek niet verklaard kunnen worden door crosse insufficiëntie van de vena saphena magna. Helaas is het aantal patiënten in de controlegroep uiterst klein en is er geen ander onderzoek voorhanden waarin deze bevinding is gestaafd.

In een ongecontroleerd onderzoek beschrijven Cordts et al. (1998) de korte termijn resultaten van embolisatie bij 9 multipara met het pelvic congestion syndrome. In 8 van de 9 gevallen (88,9%) leidde deze ingreep tot subjectieve vermindering van de klachten onmiddellijk na de ingreep. Gedurende een gemiddelde follow-up periode van 13,4 maanden

varieerde de afname van symptomen van 40 tot 100% ten opzichte van de klachten voor de ingreep. De resultaten op korte termijn lijken veelbelovend. Op langere termijn zijn de resultaten variabel en onzeker.

### Conclusies

<b>Niveau 3</b>	Bij vrouwen met klachten van bekkenvarices bij wie sprake is van varices op het bovenbeen die bij duplex onderzoek niet verklaard kunnen worden door insufficiëntie van de vena saphena magna crosse kan met een centraal flebogram de juiste diagnose worden gesteld.  <i>C      Creton 2003</i>
-----------------	---

<b>Niveau 3</b>	Embolisatie lijkt de klachten van bekkenvarices gunstig te beïnvloeden, echter de duurzaamheid van de behandeling is nog niet aangetoond.  <i>C      Cordts 1998</i>
-----------------	--

### Overige overwegingen

De diagnose en behandeling van bekkenvarices vereist veel ervaring. Bij klachten die tot behandeling nopen verdient embolisatie in eenzelfde sessie de voorkeur, gezien logistieke en service voordelen.

### Aanbevelingen

Wanneer op klinische gronden bekkenvarices vermoed worden, is een centraal flebogram de aangewezen vorm van diagnostiek.

De werkgroep is van mening dat bij verdenking van een "pelvic congestion syndrome" de patiënt het beste kan worden verwezen naar een centrum met expertise op dit gebied.

## HOOFDSTUK 6. RECIDIEF VARICES NA OPERATIE

### Inleiding

Dit hoofdstuk beschrijft recidief varices na operatie. Er wordt ten eerste stilgestaan bij de definitie, classificatie en epidemiologie van recidief varices. Vervolgens wordt ingegaan op de diagnostiek en behandeling. Vooraf moet worden gesteld dat er weinig kwalitatief sterke literatuur over dit onderwerp in de literatuursearches is geïdentificeerd.

### 6.1 Definitie en epidemiologie

Van recidief varices wordt de volgende klinische definitie gehanteerd: aanwezigheid van varices in een been waar eerder geopereerd is voor varicosis (met/zonder adjuvante therapie) (REVAS = recurrent varices after surgery, Perrin et al., 2000).

Er kan een onderverdeling worden gemaakt in vier groepen van recidief varices:

1. Recidief in engere zin: primair neo-vascularisatie
2. Nieuwe varices: evolutie of progressie van de ziekte
3. Resterende varices:
  - a. Tactisch: initiële pathologie niet adequaat geïdentificeerd.
  - b. Technisch: geen technisch adequate primaire behandeling.
  - c. Incompleet: primaire behandelingsplan niet voltooid.
4. Gemengde groep

### Risicofactoren

In de literatuur worden de volgende risicofactoren genoemd, zoals sexe, familiale belasting, hormonale status (OAC), zwangerschap, life style factoren, obesitas, pompfunctiestoornis, primaire diep veneuze reflux, post-thrombotisch syndroom, angiodysplasie (Perrin et al., 2000). Het aantal recidieven neemt toe in de tijd na behandeling.

### Classificatie

De volgende classificaties kunnen worden gebruikt bij het beschrijven van recidief varices:

- CEAP
- Clinical and Disability Scores
- REVAS score = aangepaste CEAP, met name een verfijning wat betreft topografie en bron van de reflux (Perrin et al; 2000)

Perrin et al. (2006) beschrijven de volgende bevindingen bij onderzoek van 170 pt (201 benen) met recidief varices vanuit 8 centra:

- Driekwart stadium C<sub>2</sub> en hoger, ruim drie-kwart symptomatisch
- Etiologie: 91% reflux (82% klinisch significant), 27% diep veneuze pathologie, 55% insufficiënte perforanten
- Topografie: op de dij 68% en onderbeen 85%
- Bron van de reflux: bijna de helft vanuit de VSM-crosse, een derde vanuit dij-perforans, een kwart vanuit de VSP-crosse, ruim 40% vanuit onderbeensperforans. Een-derde heeft één bron, een-derde 2 bronnen, de rest 3 of meer bronnen

- Op dezelfde plaats: een-vijfde technisch, een-tiende tactisch, een-vijfde neovascularisatie. Op een andere plaats: een-achtste persistent, een-derde nieuwe bron, een-vijfde onzeker/onbekend.

## 6.2 Diagnostiek

### Wetenschappelijke onderbouwing

Er zijn geen gegevens uit gerandomiseerde studies voorhanden. Perrin et al. (2000) vinden dat compleet duplexonderzoek in staande houding het belangrijkste onderzoek is en routinematig bij alle patiënten met recidief varices verricht moet worden. Soms is aanvullende varicografie of flebografie noodzakelijk. De Maeseneer et al. (1993) benadrukken de waarde van pre-operatief duplex onderzoek bij recidief varices in het VSP gebied, zij vond een 100% nauwkeurigheid in vergelijking met flebografie en operatieve bevindingen.

### Conclusie

<b>Niveau 3</b>	Er zijn aanwijzingen dat duplex onderzoek een nauwkeurig onderzoek is bij patiënten met recidief varices.
	C <i>De Maesseneer 1993;</i>
	D <i>Perrin 2000</i>

### Overige overwegingen

De diagnostiek van recidief varices is zeer complex en er zijn weinig onderzoeksgegevens voorhanden. De werkgroep is dan ook van mening dat diagnostiek door een ervaren persoon verricht moet worden.

### Aanbeveling

De werkgroep is van mening dat bij alle patiënten met recidief varices duplex onderzoek verricht moet worden, eventueel aangevuld met varicografie of centrale flebografie.

## 6.3 Behandeling

### Wetenschappelijke onderbouwing

Perrin et al. (2000) raden aan om eerst de diepe vene vrij te prepareren, gevolgd door een ligatuur zo dicht mogelijk op de vena femoralis (ter voorkoming van een lange VSM stomp) en resectie van de VSM-stomp en alle zijtakken van de vena femoralis. Verdere toevoegingen zijn onvoldoende bewezen. In een onderzoek van een kleine (n=34) prospectief gerandomiseerde groep hebben Gibbs et al. (1999) geen voordeel waargenomen van interpositie van een spierfascie bij reëxploratie i.v.m. neovascularisatie van de SFJ. Zij vonden een re-recidief in 15 van de 17 patiënten in beide groepen na ruim twee jaar. De Maeseneer et al. (2004) beschrijven na vergelijking met een historische controlegroep een aanzienlijke reductie van het (her)optreden van neovascularisatie door toevoegen van een siliconen implantaat (9% vs. 45%) vijf jaar postoperatief.

Recent geïntroduceerde behandelmethoden als VNUS, endoveneuze laser en foamsclerotherapie zijn op langere termijn nog onvoldoende geëvolueerd.

Recidief operaties hebben een hoog risico op complicaties: een re-recidief percentage van 4% (Creton et al., 2002) tot 45% (Perrin et al., 2000; Jessen et al., 2002; DeMaeseneer et al., 2004). Verder worden door hen de volgende complicaties beschreven: post-operatieve neuralgie, wondinfectie, implantaat infectie, diep veneuze thrombose, haematoom en seroom in de lies.

### Conclusie

<b>Niveau 3</b>	Er is onvoldoende bewijs dat bij recidief varices operaties het toevoegen van een bedekking van de vena femoralis effectief is in het voorkomen van een nieuw recidief.  <i>B De Maeseneer 2004, Gibbs 1999</i>
-----------------	---

### Overige overwegingen

Het beschikbare bewijs komt uit kleine studies. De problematiek moet echter niet worden onderschat. De werkgroep is daarom van mening dat specifieke expertise noodzakelijk is.

### Aanbeveling

De werkgroep kan op grond van de beschikbare literatuur geen duidelijke aanbeveling geven.



## LITERATUUR

Anderson JH, e.a. Paroven and graduated compression hosiery for superficial venous insufficiency. *Phlebology* 1990;5:271-6.

Aremu MA, Mahendran B, Butcher W, Khan Z, Colgan MP, Moore DJ, et al. Prospective randomized controlled trial: conventional versus powered phlebectomy. *J Vasc.Surg* 2004; 39, 88-94.

Baker SR, Burnand KG, Sommerville KM, Thomas ML, Wilson NM, Browse NL. Comparison of venous reflux assessed by duplex scanning and descending phlebography in chronic venous disease. *Lancet* 1993, 341[8842], 400-403.

Baldt MM, Bohler K, Zontsich T, Bankier AA, Breitenseher M, Schneider B, et al. Preoperative imaging of lower extremity varicose veins: color coded duplex sonography or venography. *J Ultrasound Med* 1996, 15[2], 143-154.

Belcaro G, Cesarone MR, Di-Renzo A, Brandolini R, Coen L, Acerbi G, et al. Foam-sclerotherapy, surgery, sclerotherapy, and combined treatment for varicose veins: a 10-year, prospective, randomized, controlled, trial (VEDICO trial). *Angiology* 2003; 54[3], 307-315.

Blomgren L, Johansson G, Bergqvist D. Randomized clinical trial of routine preoperative duplex imaging before varicose vein surgery. *Br J Surg* 2005, 92[6], 688-694.

Brand FN, Dannenberg AL, Abbott RD. et al The epidemiology of varicose veins: the Framingham study. *Am J Prev Med* 1988; 4: 96-101

Browse NL, Burnand KG, Irvine AT, Wilson NM (eds). *Diseases of the veins* Oxford, London, Arnold 1999; 145-62

Campbell WB, Niblett PG, Peters AS, MacIntyre JB, Sherriff, S, Palfreyman S et al. The clinical effectiveness of hand held Doppler examination for diagnosis of reflux in patients with varicose veins. *Eur J Vasc Endovas Surg* 2005, 30, 664-9.

Coon WW, Willis PW 3rd, Keller JB. Venous thromboembolism and other venous disease in the Tecumseh community health study. *Circulation*. 1973; 48: 839-46

Corbett R, Jayakumar KN. Clean up varicose vein surgery--use a tourniquet. *Ann R.Coll.Surg Engl* 1989; 71[1], 57-58.

Cordts PR, Eclavea A, Buckley PJ, De Maioribus CA, Cockerill ML, Yeager TD. Pelvic congestion syndrome: early clinical results after transcatheter ovarian vein embolization. *J Vasc Surg* 1998;28:826-8.

Cox SJ, Wellwood JM, Martin A. Saphenous nerve injury caused by stripping of the long saphenous vein. *Br Med J* 1974;1[905], 415-417.

Creton D, Hennequin L. Pelvic vein insufficiency in women presenting with perineal varices. Anatomical and clinical correlation, treatment by embolisation and results. *Phlebology* 2003;56(3):257-64.

De-Maeseneer MG, De-Hert SG, Van-Schil PE, Vanmaele RG, Eyskens EJ. Preoperative colour-coded duplex examination of the saphenopopliteal junction in recurrent varicosis of the short saphenous vein. *Cardiovasc.Surg* 1993 1(6): 686-9.

De-Maeseneer MG, Vandenbroeck CP, Van-Schil PE. Silicone patch saphenoplasty to prevent repeat recurrence after surgery to treat recurrent saphenofemoral incompetence: long-term follow-up study. *J Vasc.Surg* 2004 40(1): 98-105.

DePalma. RG, Hart MT, Zanin L, Massarin EH. Physical examination, Doppler ultrasound and colour flow duplex scanning: guides to therapy for primary varicose veins. *Phlebology* 1993; 8: 7-11.

Docherty JG, Morrice JJ, Bell G. Saphenous neuritis following varicose vein surgery. *Br J Surg* 1994; 81[5], 698.

Dortu JA, Constancias-Dortu I. Traitement des varices des membres inferieurs par la phlebectomie ambulatoire (methode de Muller). Technique, indications et resultats. *Ann Chir* 1997; 51, 761-72.

Dwerryhouse S, Davies B, Harradine K, Earnshaw JJ. Stripping the long saphenous vein reduces the rate of reoperation for recurrent varicose veins: five-year results of a randomized trial. *J Vasc.Surg* 1999; 29[4], 589-592.

Eklöf B, Rutherford RB, Bergan JJ, Carpentier PH, Gloviczki P, Kistner RL, Meissner MH, Moneta GL, Myers K, et al. Revision of the CEAP classification for chronic venous disorders: Consensus statement. *J vasc Surg* 2004; 40: 1248-52

Feuerstein W. Die Diagnose des postthrombotischen syndroms. *Phleb u Praktal* 1979; 8: 18

Gibbs PJ, Foy DM, Darke SG. Reoperation for recurrent saphenofemoral incompetence: a prospective randomised trial using a reflected flap of pectineus fascia. *Eur J Vasc.Endovasc.Surg* 1999 18(6): 494-8.

Golledge J, Quigley FG. Pathogenesis of varicose veins. *Eur J Endovasc Surg.* 2003: 25: 319-24

Haenen JH, van Langen H, Janssen MCH, Wollersheim H, van 't Hof MA, van Asten WNJC, Skotnicki SH, Thien T. Venous duplex scanning of the leg; range, variability and reproducibility. *Clin Sci* 96: 271-277, 1999

Hoffmann WH, Toonder IM, Wittens CHA. Value of the Trendelenburg tourniquet test in the assessment of primary varicose veins. *Plebology* 2004;19(2);77-80



Jagtman BA, Tazelaar DJ, De Leeuw J. Compression sclerotherapy of anterolateral thigh primary varicose veins (lateral accessory saphenous varicose veins): a prospective five-year follow-up study. *Phlebology*, 2003; 18, 65-69.

Jessen N, Baekgaard N. Results after re-operation in the groin for recurrent varices of the long saphenous vein. *Phlebology* 2002 16: 98-100.

Kent PJ, Weston MJ. Duplex scanning may be used selectively in patients with primary varicose veins. *Ann R.Coll.Surg Engl* 1998, 80[6], 388-393.

Krijnen RMA, Boer EM de, Bruynzeel DP. Epidemiology of venous disorders in the general and occupational population. *Epidemiol Rev.* 1997; 19: 294-309

Kurz X, Kahn SR, Abenhaim L, Clement D, Norgren L, Baccaglini U, et al. Chronic venous disorders of the leg: epidemiology, outcomes, diagnosis and management. Summary of an evidence-based report of the VEINES task force. *Venous Insufficiency Epidemiologic and Economic Studies. Int Angiol.* 1999; 18(2): 83-102

Labropoulos N, Leon M, Volteas N, Nicolaides AN. Acute and long-term effect of elastic stockings in patients with varicose veins. *Int.Angiol.* 1994; 13[2], 119-23.

Labropoulos N, Tassiopoulos AK, Kang SS, Mansour MA, Littooy FN, Baker WH. Prevalence of deep venous reflux in patients with primary superficial vein incompetence. *J Vasc Surg.* 2000; 32: 663-8

Lacroix H, Nevelsteen A, Suy R. Invaginating versus classic stripping of the long saphenous vein. A randomized prospective study. *Acta Chir Belg.* 1999; 99[1], 22-25.

Le-Pivert P. Cryochirurgie controlee des varices des membres inferieurs. Une approche therapeutique nouvelle. A propos de 350 cas. [Controlled cryosurgery of varices of the lower extremities. A new therapeutic approach. Apropos of 350 cases]. *Phlebologie* 1987; 40[1], 123-148.

Magnusson M, Kalebo P, Lukes P, Sivertsson R, Risberg B. Colour Doppler ultrasound in diagnosing venous insufficiency. A comparison to descending phlebography. *Eur J Vasc.Endovasc.Surg* 1995, 9[4], 437-443.

Magnusson MB, Nelzen O, Risberg B, Sivertsson R. A colour Doppler ultrasound study of venous reflux in patients with chronic leg ulcers. *Eur J Vasc Endovasc Surg.* 2001; 21: 353-60

Meyer T, Cavallaro A, Lang W. Duplex ultrasonography in the diagnosis of incompetent Cockett veins. *Eur J Ultrasound* 2000, 11[3], 175-180.

Neglen P, Raju S. A comparison between descending phlebography and duplex Doppler investigation in the evaluation of reflux in chronic venous insufficiency patients: a challenge to phlebography as the gold standard. *J Vasc Surg* 1992, 16, 687-93.?

Padberg FT Jr, Pappas PJ, Araki CT, Back TL, Hobson RW 2nd. Hemodynamic and clinical improvement after superficial vein ablation in primary combined venous insufficiency with ulceration. *J Vasc Surg.* 1997; 26: 169-71

Perrin MR, Guex JJ, Ruckley CV, DePalma RG, Royle JP, Eklof B, et al. Recurrent varices after surgery (REVAS), a consensus document. *Cardiovasc Surg* 2000 8: 233-45.

Perrin MR, Labropoulos N, Leon LR. Presentation of the patient with recurrent varices after surgery (REVAS). *J Vasc Surg* 2006 43: 327-34.

Prerovsky I. Diseases of the veins. World Health Organisation, international communication MHO/PA 109.64, Geneve 1964

Rashid HI, Ajeel A, Tyrell MR. Persistent popliteal fossa reflux following saphenopopliteal disconnection *Brit J Surg* 2002; 89(6):748-51.

Rautio T, Perala J, Biancari F, Wiik H, Ohtonen P, Haukipuro K, et al. Accuracy of hand-held Doppler in planning the operation for primary varicose veins. *Eur J Vasc.Endovasc.Surg* 2002, 24[5], 450-455.

Richtlijn Diagnostiek en behandeling van het ulcus cruris venosum. NVDV, Utrecht, 2005

Reporting standards in venous disease. Prepared by the subcommittee on Reporting Standards in Venous Disease, Ad Hoc Committee on Reporting Standards, Society for Vascular Surgery/North American Chapter, International Society for Cardiovascular Surgery. *J vasc Surg* 1988; 8: 172-81

Robinson J, Macierewicz J, Beard JD. Using the boazul cuff to reduce blood loss in varicose vein surgery. *Eur J Vasc Endovasc Surg* 2000; 20(4):390-3.

Roos KP de, Nieman FH, Neumann HA. Ambulatory phlebectomy versus compression sclerotherapy: results of a randomized controlled trial. *Dermatol Surg*, 2003; 29[3], 221-226.

Rutgers PH, Kitslaar PJ. Randomized trial of stripping versus high ligation combined with sclerotherapy in the treatment of the incompetent greater saphenous vein. *Am J Surg* 1994; 168[4], 311-315.

Sales CM, Bilof ML, Petrillo KA, Luka NL. Correction of lower extremity deep venous incompetence by ablation of superficial venous reflux. *Ann Vasc Surg.* 1996; 10: 186-9

Sarin S, Scurr JH, Coleridge-Smith PD. Stripping of the long saphenous vein in the treatment of primary varicose veins. *Br J Surg* 1994; 81[10], 1455-1458.

Thaler E, Huch R, Huch A, Zimmermann R. Compression stockings prophylaxis of emergent varicose veins in pregnancy: a prospective randomised controlled study. *Swiss.Med Wkly.* 2001; 131[45-46], 659-62.

Van Neer PA, Veraart JC, en Neumann HA. Venae perforantes: a clinical review. *Dermatol Surg* 2003; 29(9): 931-42.

Vrouenraets BC, Keeman JN. Physical examination--tourniquet tests for varicose veins. Ned Tijdschr Geneesk 2000, Jun 24;144(26):1267-72.

Walsh JC, Bergan JJ, Beeman S, Comer TP. Femoral venous reflux abolished by greater saphenous vein stripping. Ann Vasc Surg. 1994; 8: 566-70

Weiss RA, Weiss MA. Incidence of side effects in the treatment of telangiectasias by compression sclerotherapy: hypertonic saline vs. Polidocanol. J Dermatol Surg Oncol. 1990; 16: 800-4

Winterborn RJ, Foy C, Earnshaw JJ. Causes of varicose vein recurrence: late results of a randomized controlled trial of stripping the long saphenous vein. J Vasc.Surg 2004; 40[4], 634-639.

Wood JJ, Chant H, Laugharne M, Chant T, Mitchell DC. A prospective study of cutaneous nerve injury following long saphenous vein surgery. Eur J Vasc Endovasc Surg 2005; 30, 654-8

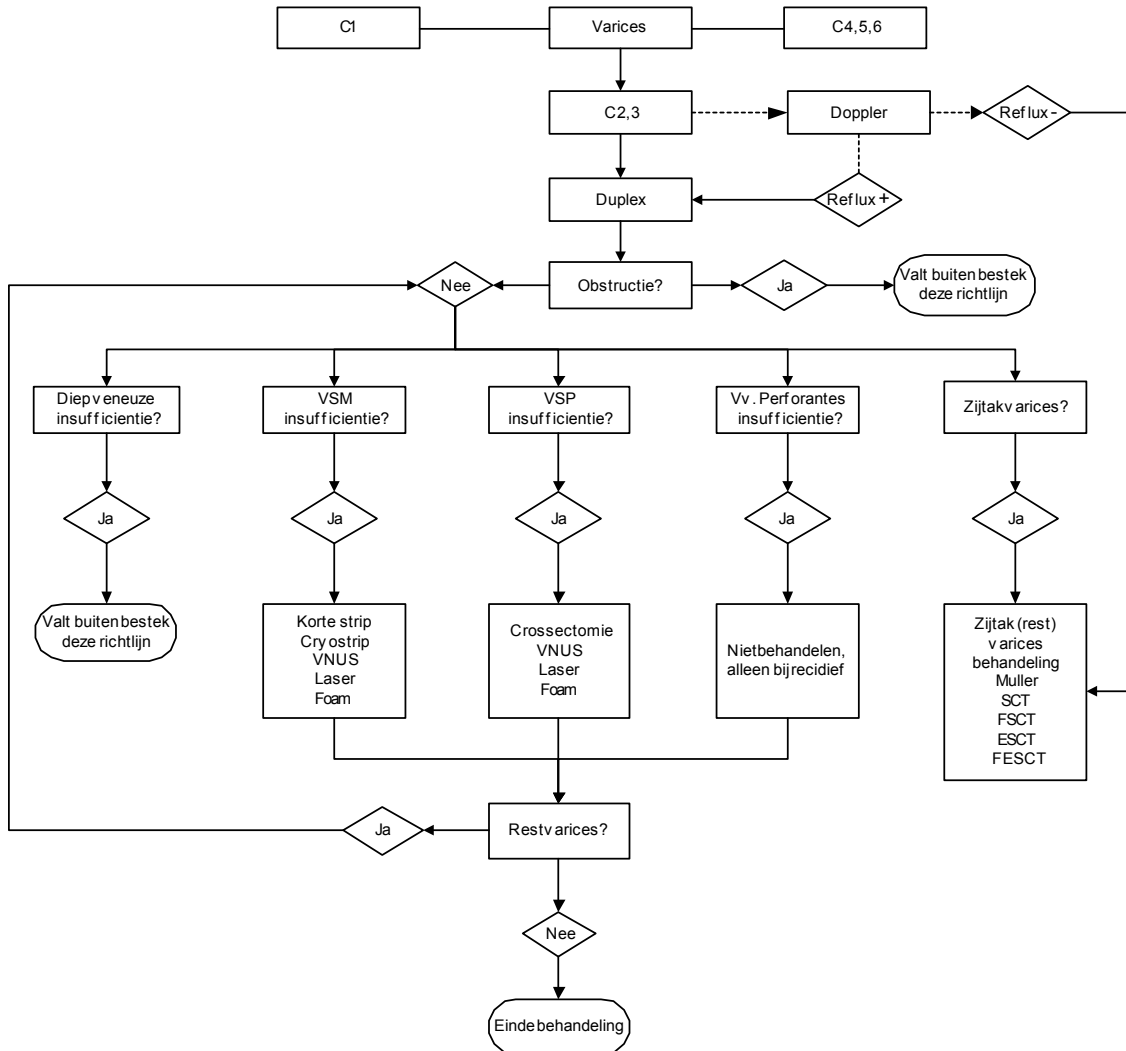
Yamaki T, Nozaki M, Fujiwara O, Yoshida E. Comparative evaluation of duplex-derived parameters in patients with chronic venous insufficiency: correlation with clinical manifestation. J Am Coll Surg. 2002; 195: 822-30

Yamaki T, Nozaki M, Iwasaka S. Comparative study of duplex-guided foam sclerotherapy and duplex-guided liquid sclerotherapy for the treatment of superficial venous insufficiency. Dermatol Surg 2004; 30[5], 718-722.



## BIJLAGE 1. SCHEMATISCHE SAMENVATTING

Onderstaand stroomschema geeft een samenvatting van de richtlijn Diagnostiek en behandeling van varices.





## BIJLAGE 2. LITERATUURZOEKACTIE

Er werd gezocht tussen 1966 en september 2005 in Medline, en Cochrane databases. Allereerst is de patiëntenpopulatie afgebakend. Deze zoektermen werden vervolgens gecombineerd met de verschillende onderwerpen van de richtlijn. De gebruikte zoektermen worden hieronder weergegeven, waarbij de termen tussen haakjes Subject Headings zijn.

### Populatie

"Varicose-Veins"/ all subheadings	thigh?
varix	foot
varicose	feet
sapheno	lower near extremit*
accessory near vein	lower near limb?
perforating near vein	calf?
venous insufficien	"Leg"/ all subheadings
"Venous-Insufficiency"/ all subheadings	"Lower-Extremity"/ all subheadings)
leg?	

### Diagnostiek

"Diagnosis"	"Plethysmography"/ all subheadings
"Physical-Examination"/ all subheadings	"Venous-Pressure"/ all subheadings
"Ultrasonography-Doppler"/ all subheadings	"Blood-Pressure-Monitoring-Ambulatory"/ all subheadings
"Ultrasonography-Doppler-Duplex"/ all subheadings	varicography
"Phlebography"/ all subheadings	radiography
"Photoplethysmography"/ all subheadings	ultrasonography
"Plethysmography-Impedance"/ all subheadings	

### Therapie

surgery	"Laser-Coagulation"/ all subheadings
therapy	Laser-Surgery-methods
vein harvest	endov* laser) in ti,ab
"Sclerotherapy"/ all subheadings	ipl
"Sclerosing-Solutions"/ all subheadings	intensed pulsed light
phlebectomy or sclerotherapy	"Pelvis"/ all subheadings
"Cryosurgery"/ all subheadings	"Saphenous-Vein"/ all subheadings
vnus	sapheno* vein?
trivex	gastrocnem* vein?
Transilluminated Powered Phlebectomy	side bran*)
"Bandages"/ all subheadings	sidebranc*
hosier* in ti,ab	accessory or tributar*
"Laser-Surgery"/ all subheadings	

### Recidief

"Recurrence"/ all subheadings	neovasculari*
recurren*	neogenes*
angioneogene*	neocross*
"Neovascularization-Physiologic"	residu





### BIJLAGE 3. EVIDENCE TABELLEN

#### Evidence tabel lichamelijk onderzoek

Auteur, jaar	Type onderzoek	Aantal patiënten	Populatie (classificatie)	exclusie criteria	Indextest	Referentie test	resultaat	Opmerking	Bewijs klasse
Hoffmann 2004	prospectief vergelijkend patiënten onderzoek opeenvolgende de ptn	43 ptn = 54 benen	primaire ongecompliceerde varicosis CEAP?	niet genoemd	Trendelenburg 3x door 3 onafh. onderzoekers p. pt	Duplex	Trendelenburg tourniquet test is onbetrouwbaar		C
DePalma 1993	Prospectief Opeenvolgende patiënten	40 ptn = 80 benen	vnl primaire; 14/80 eerdere strip Geen CEAP	niet genoemd	lichamelijk onderzoek (LO) + Doppler	duplex	1. Tussen LO en Doppler weinig verschil. 2. Duplex veel betrouwbaarder tov beide	Doppler komt er slecht vanaf. Adipositas ptn?	B

#### Evidence tabel duplex

Auteur, jaar	type onderz.	aantal pat.	populatie (classif.)	exclusie criteria	diagnost. onderzoek (indextest)	controle (reftest)	resultaat (eindpunt)	opmerking (bv. uitval, sponsor)	bewijs klasse
Baker 1993	prosp diagn. test	52ptn = 98benen	div. mate ernst VI	ernstige DVT-rest V fem	duplex	desc. flebografie	duplex sens > diep/superf insuf + geïsoleerde reflux		B
Baldt 1996	prosp diagn. test	112ptn= 137benen	CEAP- 38x ulcus	recidief varic. acute DVT art. lijden	duplex	asc. flebografie	excellente correlatie soms varicografie nodig	desc. flebogr. bij eerste 52 benen Reflux > 0,5s	B

Blomgren 2005	RCT	293 ptn= 343 benen	Primaire varices	Cosmetisch, recidief, DVT, UCV	Duplex	-	Heroperatie, reflux, klinisch beeld	Duplex verbetert resultaat van chirurgie	B
Haenen 1999	prosp diagn. test				duplex		range and variability of venous diameter, compressibility, flow and reflux	Goede interrater betrouwbaarheid	B
Magnusson 1995	prosp	44ptn = 56benen	CEAP- lijkt om minstens C <sub>4</sub> te gaan	???	duplex	desc. flebografie	prima correlatie  Bij kuitvenen minder	-onder knie niet goed vergelijkbaar -reflux opwekmethode verschilt -5 vals-negatieven bij flebografie -refluxdefinitie? -pieksnelheid!	B
Meyer 2000	prosp Onduidelijk hoe geselecteerd: SEPS en daarna onderzoeken?	87ptn = 101benen 89 evaluabel	CEAP- 38x act. ulcus		duplex	bevinding tijdens OK + asc. flebografie	prima correlatie	-Over Cocketts -Hoe is gekeken naar overige varices? -Blinding? -Is peri-OK bevinding betrouwbaar?	B
Neglen 1992	Prospectief vergelijkend	32 ptn = 56 benen			duplex	flebografie	axial grading, multilevel/multisy stem point, and multisegment scoring systems	Slechte correlatie, duplex correleert goed met klinisch beeld	B

### Evidence tabel HandDoppler

Auteur, jaar	type onderz.	aantal pat.	populatie (classif.)	exclusie criteria	diagnost. onderzoek (indextest)	controle (reftest)	resultaat (eindpunt)	opmerking (bv.uitval, sponsor)	bewijs klasse
Cambell 2005	RCT	943, 1218 benen	varices	-	HandDoppler	Duplex	Significante reflux	Doppler's van assisten te slecht om in onderzoek mee te nemen	B
Kant 1998	Prospectief, cohort	72, 108 benen	Primaire varices		HandDoppler	Duplex	Reflux		B
Rautio 2002	Prospectief, cohort	111, 142 benen	Primaire varices	DVT	HandDoppler	Duplex	Reflux		B

### Evidence tabel compressie therapie

Auteur, jaartal	type onderz.	aantal pat.	populatie (classif.)	exclusie criteria	behandel groep	controle groep	resultaat (eindpunt)	duur follow-up	bijwerk.	opmerking (bv.uitval, sponsor)	bewijs klasse
Anderson 1990	Cross over RCT	72	<65 jaar	DVT	TEK	Placebo	pijn, jeuk, nachtelijke krampen, oedeem, of cosmetische bezwaren	4 weken		Te weinig power om relevante klinische effecten aan te tonen	B
Labropoulos 1994	Prospectief, vergelijkend	20, 20 benen	C <sub>4</sub>		TEK, duplex voor, tijdens en 1 dag na dragen	TEK, duplex voor tijdens en direct na dragen	Hemodynamiek	4 weken		Effect slechts wanneer TEK worden gedragen	C
Thaler 2001	RCT	42	zwangeren		TEK I linker been, TEK II rechterbeen	-	Verergering (klinisch) van varices, VSM reflux, pijn, kramp	+/- 35 weken		Geen effect op ontstaan van superficiële varices; reflux en klachten verbeteren	B

### Evidence tabel therapie VSM en VSP

Auteur, jaartal	type onderz.	aantal pat.	populatie (classif.)	exclusie criteria	behandel groep	controle groep	resultaat (eindpunt)	duur follow-up	bijwerk.	opmerking (bv.uitval, sponsor)	bewijs klasse
Corbett 1989	RCT	226, 40 benen			Strip met tourniquet	Strip zonder tourniquet	Bloedverlies			Tot 500cc bloedverlies zonder tourniquet	A2
Dwerryhouse 1999	RCT	100, 133 benen	Ongecompileerde varices		crosectomie met strip	Crosectomie zonder strip	Heroperatie, patiënttevredenheid	5 jaar		Crosectomie met stript reduceert risico op heroperatie	A2
Rashid 2002	Retrospectief, pat. serie	59	Varices operatie		Pre-op. duplex					39% geheel goed, 59% VSP goed los, 22% VSP OK gemist	C
Robinson 2000	Prospectief vergelijkend	38, 45 benen	Primaire varices chirurgie		Strip met tourniquet	Strip zonder tourniquet	Bloedverlies				B
Rutgers 1994	RCT	156, 181 benen			lange strip met crosectomie	sclerocompressietherapie icm een crosectomie	Doppler, klachten en klinisch beeld	3 maanden, 1, 2, 3 jaar			A2
Sarin 1994	RCT				crosectomie met strip	Crosectomie zonder strip	reflux	21 maanden			A2
Winterborn 2004	RCT	100, 133 benen	Ongecompileerde varices		crosectomie met strip	Crosectomie zonder strip	Heroperatie, patiënttevredenheid	5 jaar		Zelfde populatie als Dwerryhouse!	A2

### Evidence tabel therapie zijtakvarices

Auteur, jaartal	type onderz.	aantal pat.	populatie (classif.)	exclusie criteria	behandel groep	controle groep	resultaat (eindpunt)	duur follow-up	bijwerk.	opmerking (bv.uitval, sponsor)	bewijs klasse
de Roos 2003 Derm Surg	RCT	98	Ja	Ja	Amb fleb	SCT, liq	Recidief	2 jaar	-/-	37,5% SCT recidief	A2
Aremu 2004 J Vasc Surg	RCT	188 141 pt	Ja	Ja	TriVex	Amb Fleb	Complic	1 jaar	-/-	NS, Kleine aantallen	B

### Evidence tabel therapie bekkenvarices

Auteur, jaartal	type onderz.	aantal pat.	populatie (classif.)	exclusie criteria	behandel groep	controle groep	resultaat (eindpunt)	duur follow-up	bijwerk.	opmerking (bv.uitval, sponsor)	bewijs klasse
Cordts 1998	Case serie	11	Multipara , pelvic congesti oin syndrom e		9, embolisatie			13 maanden		Goed effect onmiddelijk na ingreep, midden lange termijn variabel	C
Creton 2003	Prospe ctief vergelijkend	27	Vrouwen met Pelvic venous reflux		23 met PVR	4 zonder PVR	chronische onderbuikpijn , pijn in de benen voor of tijdens de menstruatie, dyspareunie			Zeer kleine controlegroep	C

### Evidence tabel diagnostiek recidief varices

Auteur, jaar	type onderz.	aantal pat.	populatie (classif.)	exclusie criteria	diagnost. onderzoek (indextest)	controle (refest)	resultaat (eindpunt)	opmerking (bv.uitval, sponsor)	bewijs klasse
Demaeseneer 1993	observatio-neel	11ptn= 12benen	recidief na VSP-OK	??	duplex	peroperatieve bevinding	waarde pre-Ok duplex bij	kleine groep Controle?	C
Perrin 2000	Consensus statement								D

### Evidence tabel therapie recidief varices

Auteur, jaartal	type onderz.	aantal pat.	populatie (classif.)	exclusie criteria	behandel groep	controle groep	resultaat (eindpunt)	duur follow-up	bijwerk.	opmerking (bv.uitval, sponsor)	bewijs klasse
Demaeseneer 2004	vergelijkend	33 en 35 benen	C2-3 26 resp 28 C4-6 7 resp 7 recidief SF	niet genoemd	33ptn zonder siliconen patch	35ptn met	minder recurr in groep met	5 jaar	vergelijkbaar beide groepen	uitval 1!	B
Gibbs 1999	vergelijkend	37ptn=40benen	recidief SF	???	17 met pect. flap	17 zonder flap	geen verschil tussen groepen	27 mnd mean	??	-6 uitval -kleine groep -Doppler en desc fleb	B

## **BIJLAGE 4. GLOSSARIUM**

acro-angiodermatitis

purpura-achtige, later bruinrode tot lividerode plekken en deels geïnfiltreerde en inflammatoire afwijkingen op de voetrug en het distale deel van het onderbeen bij chronisch veneuze insufficiëntie; de laesies kunnen overgaan in atrofie blanche en uiteindelijk ulcereren; de afwijkingen ontstaan tgv het falen van de voetpomp

airplethysmografie (APG)

methode om volumeverandering van het onderbeen te meten m.b.v. opblaasbare cuff; gebruikt om m.n. de veneuze functionaliteit te bepalen

arteriële insufficiëntie

relatief tekortschieten van bloedtoevoer naar weefsel; term wordt vooral gebezigd bij perifeer arterieel vaatlijden van de benen

arterioveneuze koppeling (shunt)

de middelgrote en kleine arteriën in de benen worden door meestal twee venen begeleid; deze zijn door bindweefsel zo met de wand van de arterie verbonden dat uitzetting van de arterie het lumen van de venen vernauwt; de hierdoor ontstane bloedverplaatsing in de venen wordt wederom door de aanwezigheid van de zakvormige kleppen naar het hart gericht.

atrofie blanche

witte atrofische gebieden met centraal sterk verwijde en geocludeerde capillairen die bij gering trauma kunnen ulcereren en daarna slecht genezen; wordt veroorzaakt door afwijkingen in de veneuze macrocirculatie met als gevolg hiervan afwijkingen in de microcirculatie in de huid

bekkenvenenvarices (“pelvic congestion syndrome”)

varices van de bekkenvenen met reflux vanuit de vena ovarica of vena hypogastrica naar de pubis regio, komt voor bij vrouwen, veelal na meerdere zwangerschappen; typisch zijn zichtbare varices mediodorsaal op het bovenbeen (binnenzijde dijbeen, vulva, nates) gepaard gaande met onderbuiksklachten perimenstrueel

Besenreiser-varix

zie bezemrijvarix

bezemrijvarices

intracutaan gelegen microvarices, ook wel penseelvarices of twijntakvarices genoemd; zij komen zowel in blauw als in rode vorm voor en hebben veelal een ‘feedervein’ (zie aldaar)

blow-out

blauwig doorschinerende variceuze verhevenheid, duidend op een geïsoleerde insufficiëntie van een vena perforans.

### capillaire filtratie

uittreden van vocht uit de capillairen naar de interstitiële ruimte; het grootste deel hiervan wordt geresorbeerd en afgevoerd via het veneuze systeem; het resterende deel wordt via het lymfestelsel afgevoerd

### capillary refill

het zich weer vullen van de capillairen in een bloedleeg gedrukte huidplek nadat de druk is opgeheven; een vertraagde capillary refill kan een teken zijn van verlaagde artriële druk, dan wel van een micro-angiopathie; door lokale druk uit te oefenen op het nagelbed krijgt men een oppervlakkig idee van de capillaire refill en daarmee van de microcirculatie.

### CEAP classificatie

internationaal geaccepteerde classificatie voor veneuze pathologie. C=clinical (klinisch beeld); E=etiology (aetiologie); A=anatomy (anatomische distributie) en P=pathophysiology (pathofysiologische disfunctie); De basis CEAP-classificatie is hieronder weergegeven. In de dagelijkse praktijk wordt door velen slechts geclassificeerd binnen het C-segment.

<b>C</b>	<b>E</b>	<b>A</b>	<b>P</b>
Clinical status (kliniek)	Etiologie	Anatomie	Pathofysiologie
C0 geen zichtbare afwijkingen			
C1 teleangiëctasieën of reticulair venen	E <sub>c</sub> congenitaal	A <sub>s</sub> superficiael	P <sub>r</sub> reflux
C2 varices	E <sub>p</sub> primair	A <sub>p</sub> perforerend	P <sub>o</sub> obstructie
C3 oedeem	E <sub>s</sub> secundair (posttrombotisch)	A <sub>d</sub> diep	P <sub>r,o</sub> combinatie
C4a pigmentatie, eczeem C4b lipodermatosclerose, atrofie blanche	E <sub>n</sub> geen veneuze oorzaak bekend	A <sub>n</sub> geen veneuze locatie bekend	P <sub>n</sub> geen veneuze pathofysiologie bekend
C5 genezen ulcus			
C6 actief, veneus ulcus			
S symptomatisch			
A asymptomatisch			

### chronische veneuze insufficiëntie (CVI)

lang voortdurende afvloedstoornis van de venen van de extremiteiten door gebrekkige werking van de kleppen, met reflux en stuwings in de aderen, 'pitting'-oedeem en diverse huidveranderingen, zoals erytheem, hypostatisch eczeem, pigmentatie, atrofie blanche en coronaria phlebectatica paraplantaris; later ook dermatoliposclerose; uiteindelijk kan dit leiden tot ulcus cruris.

### collateraal

oppervlakkige veneuze structuur die twee andere veneuze assen verbindt



compressietherapie, ambulante

behandeling met drukverbanden dan wel therapeutische elastische kousen, met het doel de veneuze afvloed te bevorderen en daarmee oedeem te bestrijden

compressietherapie, externe pneumatische

methode om (lymf)oedeem uit een ledemaat te verwijderen. Na het plaatsen van een cuff met veelal meerdere kamers om het ledemaat worden sequentieel de luchtkamers opgepompt.

compressieverband

verband (lang- of kortrek) waarmee druk wordt uitgeoefend op het onderliggende weefsel ter voorkoming van zwelling

*syn.*: compressief verband

corona phlebectatica marginalis pedis, corona phlebectatica paraplantaris

een krans van uitgezette adertjes distaal van de mediale malleolus als uiting van chronische veneuze insufficiëntie

crosse

letterlijk vertaalt betekent dit boog van de bisschopsstaf, naar de vorm. uitmonding van de vena saphena magna of parva in respectievelijk de vena femoralis en vena poplitea.

crosectomie (eig. crosseëctomie)

operatieve onderbreking van het proximale deel van de vena saphena magna en van de vena saphena parva als onderdeel van de behandeling van spataderen

cryostrip

methode voor het verwijderen van stamvarices; hierbij wordt de stripper via een incisie in de vene opgevoerd; na verlaging van de tip van de stripper tot  $-85^{\circ}$  C plakt het distale deel de vene vast aan de stripper en kan deze via een terugtrekbeweging worden verwijderd

dependency-syndroom

klachten en symptomen van oedema cruris door het voortdurend afhangen van de benen zonder spieractiviteit; veelal doordat de patiënt rolstoel gebonden is of anderszins de kuitspieren onvoldoende gebruikt

dermato(lipo)sclerose, dermato et liposclerose

bruinachtige geïndureerde huidgebieden als gevolg van chronische (lymfatico)veneuze insufficiëntie van de beenvaten, waarbij het 'pitting'-oedeem overgaat in 'non-pitting'-oedeem en uiteindelijk aanleiding geeft tot fibrosering en induratie van cutis en subcutis

*syn.* lipodermatosclerose

diepe veneuze systeem

onderdeel van het veneuze systeem van de benen welk subfasciaal gelegen is; de diepe venen lopen binnen de spieren, die door hun regelmatige contracties (perifere spierpomp) in

belangrijke mate bijdragen aan de veneuze terugvloed naar het hart; lopen activeert de spieren en is essentieel voor de veneuze circulatie

diepe veneuze trombose

trombose van het diepe veneuze systeem, met name van de benen; soms te herkennen aan roodheid, pijn, lichte temperatuurverhoging en oedemateuze verandering van het been; vroege complicatie is longembolie; na enige tijd veelal ca. ongeveer 90% der gevallen) rekanalisatie van de getromboseerde venen; vaak zijn de kleppen van de getroffen venen blijvend beschadigd, hetgeen secundair kan leiden tot varices en chronische veneuze insufficiëntie(post trombotisch syndroom)

doppler-(ultrageluid)onderzoek

zie dopplermetrie

dopplermetrie

onderzoeksmethode d.m.v. (ultrasone) golven, met toepassing van het D.-effect waarbij de stroming van het bloed wordt weergegeven; toont de stroomrichting en stroomsnelheid van het bloed

*syn.* bloed-flow-onderzoek; doppler-(ultrageluid)onderzoek; D.-sonografie

drukmeting, intraveneuze

invasieve manier van drukmeting in de dorsale voetvene waarbij de druk gemeten wordt in liggende positie, tijdens stil staan en tijdens het uitvoeren van hak-teen bewegingen; meest betrouwbare techniek voor het aantonen van veneuze hypertensie; verlaten vanwege het invasieve karakter

duplex-scan

combinatie van doppler-onderzoek en echografie

duplexscanner

apparaat dat doppler-onderzoek van de bloedstroom en echografisch onderzoek van de bloedvaten combineert, vooral toegepast voor het opsporen van vernauwingen in halsslagaders, de slagaders en aders van de onderste extremiteiten.

echo-doppler

zie duplex-scan

eczema cruris

op veneuze stuwung in de onderbenen berustende eczemateuze uitslag

*syn.* eczema hypostaticum, stasis dermatitis

eczema hypostaticum

obsoleete term voor eczema cruris

elasticiteit

fysische eigenschap van een stof om na uitrekking terug te keren tot zijn oorspronkelijke vorm; hier wordt bedoeld de mate van rekbaarheid van de vaatwand

elastische kousen

zie therapeutisch- elastische kousen

enkel-armindex

maat voor de arteriële bloeddorstrooming in het been; weergegeven als quotiënt van de hoogst gemeten systolische bloeddruk aan de enkel en de arm; de normale index is ongeveer 1, een index < 0,9 duidt op arteriële insufficiëntie van de beencirculatie en bij < 0,5 is er ernstig obstructief arterieel vaatlijden

enkeloedeem

ophoping van vocht rond de enkels, kenmerkend voor o.a. chronisch veneuze insufficiëntie, nefrotisch syndroom en decompensatio cordis

feeder vein

reticulaire varix van waaruit bezemrijsvarices kunnen ontspringen; meest evident op de laterale bovenbenen

flebectomie

excisie of excerese van een ader of gedeelte ervan

flebitis, phlebitis

aderontsteking; in de praktijk wordt hiermee vaak een ontsteking in het oppervlakkig veneuze systeem bedoeld

flebografie

het vervaardigen van röntgenfoto's van venae, na inspuiting van een contraststof  
zie ook angiografie, arteriografie

flebogram

röntgencontrastfoto van (een deel van) het veneuze systeem; kan zowel ascenderend als descenderend worden gemaakt; een varicogram is een specifiek flebogram, gemaakt vanuit een varix; een centraal flebogram geeft een afbeelding tussen het ligament van Poupart en het hart.

fleboliet

adersteen, ev. verkalkt aderstolsel

flebologie

het specialisme dat zich bezighoudt met de anatomie, de fysiologie, pathologie, diagnostiek en therapie van afwijkingen aan de aderen

#### fleboneuroom

een in met gevlochten kluwen van zenuwvezels en varixwand (doorgaans de VSP), waarbij de pijn toeneemt tgv compressie

#### flebosclerose, phlebosclerosis

verdikking en verharding van de aderswand, t.g.v. bindweefselwoekering in de media en de intima, met uitpuilingen in het lumen

#### flebostase, phlebostasis

verminderde flow (verhoogde veneuze weerstand) waardoor veneuze stuwning (ophoping van bloed in aderen), bijv. bij forse reflux of door afbinding van een extremiteit

#### flebotrombose, phlebothrombosis

aanwezigheid van een trombus in een oppervlakkige ader waarvan de wand niet ontstoken is zie ook tromboflebitis

#### foamsclerose

methode van scleroseren waarbij de vene wordt geïnjecteerd met foam (schuim) gemaakt van een sclerosans met detergente eigenschappen (bijv. polidocanol) en een gas (bijv. lucht of CO<sub>2</sub>).

*syn.*: schuimsclerose

#### fotoplethysmografie

bepaling van de lokale vulling per tijdseenheid van de subcutane capillairveneuze plexus in een extremiteit m.b.v. infrarood licht, waarbij indirect de veneuze hervulling wordt gemeten.

#### Giacomini vene

naar proximaal verlengde VSP, al dan niet met een verbinding thv de crosse in de v. poplitea welke veelal uitmondt in de v. femoralis of de VSM.

#### hypodermatitis

acute pijnlijke rode verharding van de onderbenen als gevolg van lang bestaande oedemen van diverse oorsprong waaronder niet behandelde chronische veneuze insufficiëntie  
*syn.* acute dermatitis en liposclerose.

#### hypostatisch eczeem

obsoleete term voor eczema cruris

#### insufficiëntie van het diepe systeem

verminderde functionaliteit (klepinsufficiëntie, reflux) van het veneuze systeem door klepdestructie, congenitaal ontbreken van kleppen, obstructie ten gevolge van een niet-gerekaneerde trombose en anatomische veranderingen, waaronder het ontbreken van diepe venen.

klepinsufficiëntie

niet goed sluitende klep in het vaatstelsel, bijvoorbeeld in een ader, waardoor de klep lekt tijdens de sluitingsfase

kleurenduplex

kleurgecodeerde combinatie van dopplersonderzoek en echografie

korte strip

verwijderen van de vena saphena magna van de lies tot de knie (i.t.t de vroeger gebruikelijke lange strip tot de enkel)

kuit(spier)pomp

belangrijkste spierpomp van de onderste extremiteiten; door het aanspannen van de kuitspieren (bijvoorbeeld bij lopen) wordt bij een intact kleppensysteem het veneuze bloed in de richting van het hart gestuwd; na relaxatie van de spieren ontstaat tijdelijk een lage druk in het diepe veneuze systeem, waardoor veneus bloed uit de oppervlakkige venen via de venae perforantes wordt aangezogen; voldoende goed werkende kleppen zijn dus een essentiële voorwaarde voor het goed functioneren van de spierpomp

Leonardo's vene

vena arcuata posterior

lichtreflexreografie (LRR)

variant van fotoplethysmografie waarbij veneuze hervullings wordt gemeten; wordt samen met dopplersonderzoek gebruikt om oorzaken van veneuze insufficiëntie te onderscheiden

lipo-oedeem

non-pitting oedeem waarbij een disproportionele vetverdeling optreedt, vaak van de onderbenen en onderarmen met afwezigheid van dit symptoom ter hoogte van voeten/handen en romp (itt adipositas). De patiënten hebben vaak pijnklachten, niet reagerend op de standaard oedeemtherapieën

syn.: lipoedema; zonale adipositas, liphypertrofie

microangiopathie

ziekte van de bloedvaten van de microcirculatie

microcirculatie

gedeelte van de bloedsomloop dat met het ongewapende oog niet zichtbaar is; bestaat uit arteriolen, capillairen en venulen; de microcirculatie bestaat uit twee componenten: een nutritieve en een termoregulatorische component.

microcirculatiestoornis

stoornis van bloedcirculatie in arteriolen, venulen en het tussenliggende capillaire bed; hierdoor kunnen o.a. Raynaud-klachten, ulcera, koude acra ontstaan en kunnen wonden slecht genezen

zie ook Raynaud

niet-elastisch verband

verband dat wordt gebruikt bij de behandeling van chronische veneuze insufficiëntie en het ulcus cruris venosum; geeft vooral een relatief lage rustdruk en een hoge arbeidsdruk (= krachtige compressie bij bewegen activiteit van de kuitspier), immers het verband rekt niet mee bij uitzetting (contractie) van de spieren; naarmate het verband elastischer wordt, neemt de rustdruk toe en de arbeidsdruk af

occlusief wondverband

wondverband dat door afsluiting van de wond de genezing bevordert; essentieel hierbij is de waarneming dat in een vochtig wondmilieu betere wondgenezing en betere wondreiniging plaatsvindt vanwege accumulatie van proteolytische enzymen; behalve dat het uitdroging en bacteriële groei tegengaat, neemt de proliferatie en migratie van keratinocyten toe evenals de angiogenese.

oppervlakkige veneuze systeem

onderdeel van het veneuze systeem van de benen dat suprafasciaal gelegen is; de oppervlakkige venen staan via perforerende venen en de crosses in verbinding met de diepe venen.

pachydermie

verdikking van de huid door bindweefselhypertrofie

perforantectomie

operatieve verwijdering van een perforerende vene (kan ook per scoop subfasciaal; zie SEPS)

perforantectomie, subfasciale endoscopische

verwijdering van een perforerende vene waarbij via een incisie vlak onder de knie een endoscoop subfasciaal wordt ingebracht; na inflatie van lucht (of CO<sub>2</sub>) kunnen de perforerende venen zichtbaar worden gemaakt en doorgenomen; techniek die m.n. wordt gebruikt bij het ulcus cruris venosum; zie ook SEPS

perforerende venen

verbindingsvenen tussen een oppervlakkig (extrafasciaal) en een diep (intrafasciaal) veneus netwerk; in het been bevinden zich circa 150 perforerende beenvenen; alle hemodynamisch belangrijke venae perforantes zijn voorzien van kleppen waardoor het bloed van het oppervlakkige systeem naar het diepe systeem stroomt  
zie ook collateraal, venae perforantes, venae communicantes

plethysmografie

vastlegging van de veranderingen in volume van een lichaamsdeel d.m.v. de plethysmogroaf, vnl. ter bepaling van de veneuze en arteriële bloedstroom in ledematen of tenen (vingers); methoden: o.a. airplethysmografie (APG), kwikreplethysmografie; bij de diagnostiek van veneuze ziekten wordt doorgaans gebruik gemaakt van occlusieplethysmografie, waardoor het veneuze volume, de veneuze uitstroom en de druk bepaald kunnen worden

plexus

netwerk van venen met kleine mazen

polsteren

toevoegen van extra materiaal bij het zwachtelen (zoals watten) om een betere lokale drukverdeling te bewerkstelligen en zo de druk te verminderen bij de voorzijde van de tibia of te vermeerderen rond enkelcoulissen naast achillespees; zie de wet van Laplace

post-trombotisch syndroom

complex van symptomen zoals bij chronische veneuze insufficiëntie waarbij de oorzaak is terug te voeren op een doorgemaakte diepe veneuze trombose; onderscheid wordt gemaakt tussen ene refluxtype (90% der gevallen) en een obstructief (niet-gerecanaliseerd) type; deze uit zich in oedeem, varices, keratotische en sclerotische huidveranderingen en ulcus cruris

primaire varices (“aangeboren” of genuine varices)

oppervlakkige venen die door een aantal deels onbegrepen (?) mechanismen zijn uitgezet, waardoor de functionaliteit verloren is gegaan (klepinsufficiëntie, reflux)

proef van Perthes

een bij varices uit te voeren proef om na te gaan of er een obstructie is in het diepe veneuze systeem (bij afsluiting van het oppervlakkige veneuze systeem met een tourniquet treden klachten van stuwing op als er een diep veneuze obstructie is)

proef van Trendelenburg

een bij varices uit te voeren proef om na te gaan of er klepinsufficiëntie in de hoofdstam is (Trendelenburg 1) en of er insufficiënte perforerende venen zijn tussen het oppervlakkige en diepe veneuze systeem in de benen (Trendelenburg 2); het been met varices wordt hooggehouden totdat venen zijn leeggelopen, waarna de v. saphena magna of v. saphena parva wordt dichtgedrukt door het aanleggen van een stuwband aan de dij of vlak onder de knie; nu laat men de patiënt staan en heft de druk op; schiet het bloed van boven erin, loopt het vat vanaf proximaal vol (pos. uitkomst), dan is er klepinsufficiëntie van de hoofdstam en heeft afbinding van de v. saphena zin; deze heeft geen zin indien de v. saphena langzaam van onder af volloopt; vult de hoofdstam zich snel bij aanwezige stuwband dan duidt dit op insufficiënte perforerende venen.

punchbiopsietechniek

transplantatietechniek van de huid waarbij door middel van een biopteur diverse full thickness grafts of dermaal afgesneden biopten op de wondbodem van een ulcus cruris worden gelegd

syn. Reverdinplastiek

rete

netwerk van venen met vrij brede mazen

reticulaire varices

subcutaan verlopend netvormig veneus systeem zonder functionele verbinding met het diepe systeem

reticulaire varix

netvormige subcutane varix, vrijwel altijd zonder verbinding met de hoofdstammen en zonder insufficiënte venae perforantes.

scleroseren, sclerotherapie, sclerocompressietherapie

door het injecteren van een scleroserende vloeistof in een varix, ontstaat een plaatselijke vaatwandreactie waardoor het vat ineenschrompelt; bij gebruik van een sclerosans in de klassiek vloeibare vorm wordt doorgaans een compressieverband aangelegd; bij gebruik van een sclerosans in schuimvorm wordt dit meestal achterwege gelaten

sclerosans, scleroseervloeistof

vloeistof die na injectie in een vat de intima dusdanig beschadigt dat sclerus of verkleving kan ontstaan; in Nederland wordt vooral gebruik gemaakt van polidocanol en kan vanwege de detergente eigenschappen eenvoudig in schuim worden veranderd; andere sclerosantia zijn natriumtetracyclisulfaat, hypertone NaCl-oplossing en jodium.

secundaire varices

oppervlakkige venen die het gevolg zijn van een veranderende drukverhouding in het veneuze systeem, meestal op basis van een doorgemaakte diep veneuze trombose; onderzoek naar de functionaliteit van het veneuze systeem is bij vermoeden van secundaire varices altijd noodzakelijk.

segmentale VSM insufficiëntie

insufficiëntie in een gedeelte van de al of niet dubbel aangelegde takken van de venen, zoals de vena saphena magna, vena poplitea en vena saphena parva

SEPS

(subfascial endoscopic perforantectomy surgery) ingreep waarbij de subfasciaal in het onderbeen gelegen perforanten met behulp van een endoscoop worden geligeerd om de veneuze hemodynamiek te verbeteren, in het bijzonder bij de behandeling van het ulcus cruris venosum

zie perforantectomie

spatader

zie varix

spierpomp

de als pomp functionerende spiercontractie, waardoor bloed en lichaamsvocht voortgestuwd worden

zie ook kuitpomp



stamvarix

gehele of gedeeltelijke variceuze verandering van de vena saphena magna of de vena saphena parva (zog. stammen).

stasis dermatitis

zie eczema cruris

strippen

methode voor het verwijderen van meestal stamvarices; hierbij wordt via een incisie (veelal in de lies) de stripper of smalle staaf opgevoerd in de vene (veelal de vena saphena magna); vlak onder de mediale knie wordt de stripper door de huid terug naar buiten gebracht en wordt de kop erop geplaatst; vervolgens wordt door terugtrekken de zijtakken worden doorgesneden en de gehele ader meegenomen; er bestaan tegenwoordig ook verfijndere technieken waarbij de ader van binnenuit wordt verwijderd zonder veel littekens en bloedverlies.

takkenbosvenen

zie bezemrijsvarices

therapeutisch- elastische kousen

kousen met een drukgradiënt die worden gebruikt bij de behandeling van veneuze insufficiëntie; er bestaan op maat gemaakte compressiekousen en confectiekousen; vlakgebreide kousen (met een naad) en rondbreikousen

tromboflebitis, thrombophlebitis

afsluiting van een oppervlakkige vene door een trombus, met ontsteking van de vaatwand en de omgeving; bij palpatie voelt men een pijnlijke, wat harde streng, met erboven een rode huid

syn. oppervlakkig veneuze trombose.

trombose, thrombosis

intravasculaire vorming van een bloedstolsel (trombus)

ulcus arterioscleroticum

ulcus als gevolg van slechte doorbloeding door vernauwing van de kleinere arterietakjes (o.a. bij diabetes mellitus en hypertensie); een dergelijk ulcus moet beschouwd worden als een ischaemisch ulcus c.q. huidinfarct; kan optreden zonder en in combinatie met arteriosclerose (grotere vaten) en/of veneuze insufficiëntie; vaak lateraal gelokaliseerd aan de onderbenen en extreem pijnlijk

syn ulcus hypertonicum, ulcus cruris arteriosum, ulcus van Martorell, lateraal ulcus

ulcus (cruris) arterioscleroticum

ulcus, ontstaan door slechte doorbloeding van de weefsels t.g.v. arteriosclerotische vernauwing der bloedvaten, vnl. aan de onderbenen;

ulcus cruris arteriosum

zie u arterioscleroticum

ulcus cruris posttromboticum

open been dat zich ontwikkelt door belemmering van de veneuze bloedafvoer uit het been, t.g.v. trombose

ulcus cruris venosum, ulcus cruris varicosum

open been dat zich ontwikkelt als complicatie van varices en veneuze insufficiëntie

ulcus cruris

open been; beenzweer, zweer aan het onderbeen, gewoonlijk wordt hiermee bedoeld een ulcus cruris venosum t.g.v. varices en chronisch veneuze insufficiëntie (een ulcus cruris arteriosum ontstaat t.g.v. arteriële insufficiëntie veelal o.b.v. van arteriosclerose; het ulcus arterioscleroticum is geassocieerd met hypertensie); in ruim driekwart van de gevallen is de oorzaak chronisch veneuze insufficiëntie, een tekort schieten van de samenwerking van spieren, aders en kleppen in het afvoeren van het bloed uit de benen; andere oorzaken zijn atherosclerose, arteriosclerose, vasculitis, infectie, maligniteit, etc;

ulcus neurotrophicum

zweer die het gevolg is van neurotrofe stoornissen, bijv. syringomyelie

vaatlaboratorium, vaatcentrum

afdeling/ruimte waarin met verschillende technieken vaataandoeningen worden onderzocht, bijvoorbeeld d.m.v. duplex-scan, plethysmografie en meting van de zuurstofspanning in de huid

vaatonderzoek

onderzoek bestaande uit fysisch-diagnostische en instrumentele technieken om de toestand van de bloedvaten in beeld te brengen

vacuüm wondbehandeling, (Vacuum Assisted Closure, VAC®)

methode waarbij een wond na occlusie behandeld wordt met onderdruk; wordt toegepast bij het ulcus cruris maar ook bij chronische chirurgische en andere wonden bv decubitus, wondinfecties.

Valsalva manoeuvre

proef waarbij verhoging van de intra-abdominale druk leidt tot reflux in de VSM in geval van insufficiëntie.

varices (enkelvoud varix)

*syn.* spataderen; uitgezette en meestal gekronkelde venen met insufficiënte kleppen en een retrograde bloedstroom; komt vooral voor in de onderste extremiteiten, in het gebied van de vena saphena magna en de vena saphena parva; varices van de benen kunnen worden onderscheiden in primaire ("genuine", 80–90% van de gevallen) en secundaire varices als gevolg van een andere aandoening, zoals diepe veneuze trombose die ook onopgemerkt

kan zijn verlopen; men onderscheidt naar lokalisatie: stamvarices, zijtakvarices, reticulaire varices, 'Besenreiser'-varices (ook wel penseelvarices of blauwscheuten genoemd);

variceus

varix-achtig, door varices veroorzaakt, gepaard gaand met varices

varicose, varicositas

de aanwezigheid van varices

varix (meervoud varices)

uitgezette en meestal gekronkelde vene; varices zijn te onderscheiden in stamvarices, zijtakvarices, blow-outs, reticulaire varices en 'besenreiser'-varices., waarvan de laatste twee geen hemodynamische betekenis hebben

*syn.*: spatader, aderspat

varix aneurysmaticus

kluwen van onderling communicerende veneuze kanalen of spatader met aneurysma-achtige verwijding

*syn.* . aneurysma arteriovenosum

varix haemorrhoidalis

aambeï, hemorroïd, varix van de aderen aan de anus

varix lymphaticus

varix van een lymfevat of lymfeklier

vena arcuata anterior

voorstede boogvene van de VSM die juist onder de knie aftakt en over het scheenbeen loopt

vena arcuata posterior (vene van Leonard)

achterste boogvene van de VSM die juist onder de knie aftakt; vormt de verbinding (veneuze boog) tussen de zog. 'Cockettse' venae perforantes in het mediale enkelgebied en de VSM.

vena perforans

dwarsverbinding tussen oppervlakkige venen met een vene van het diepe systeem.

vena saphena accessoria lateralis (vena semicircularia posterior, "cravatte posterior")

minder vaak voorkomende varix dan de anterieure tak, maar kan in verbinding staan met insufficiënte bekkenvenen.

vena saphena accessoria medialis (semicircularia anterior varicosus, "cravatte anterieur")

veel voorkomende varix die aan de binnenkant van het onderbeen ontspringt en boogvormig naar de lies loopt; vaak betrokken bij oppervlakkige veneuze trombose.

vena saphena magna (VSM)

de langste ader van het lichaam, die ontspringt aan de binnenkant van de veneuze voetboog en via de mediale zijde van het been interfasciaal loopt tot in de vena femoralis communis; de uitmonding ter hoogte van het foramen ovale in de lies wordt aangeduid met crosse of "sapheno femoral junction"; een klep in de crosse voorkomt terugstroom van bloed in de VSM; de VSM is bij een derde van de mensen dubbel aangelegd; door het interfasciale verloop komt de VSM niet overeen met de klassieke anatomische beschrijving van superficiële venen; de volgende eigenschappen van saphene venen liggen hieraan ten grondslag: 1. zij zijn niet echt oppervlakkig; ze lopen tussen de superficiële fascie en de spierfascie; 2. het zijn geen dunwandige vaten, zij zijn dikwandig met een duidelijke musculatuur; 3. fysiologisch spelen zij een belangrijke rol in de terugstroom van het veneuze bloed, 4. ze zijn relatief resistent tegen verhoogde druk; het hanteren van dit zogenaamde 3-lagen model (oppervlakkig, interfasciaal, diep) maakt de identificatie van de VSM op grond van de nieuwe definitie eenvoudiger.

#### vena saphena parva (VSP)

kleine saphena-ader, begint aan de buitenste voetboog, loopt achter de malleolus lateralis en mondt dan meestal onder de knie uit in de vena poplitea, soms ook hoog in de vena femoralis superficialis; het proximale deel van de VSP bevindt zich in een dubbel fascieblad; gezien de kleine ruimte en complexe anatomische structuur van de fossa poplitea, welke natuurlijk direct achter het kniegewricht ligt, is dit een predilectieplaats voor bijv. veneuze afwijkingen ontstaan door druk van omgevende structuren; een veel voorkomende en belangrijke anatomische variant is het samen inmonden van de VSP en de venae gastronomicae in de vena poplitea; in de kuit heeft de VSP verbindingen met de uitlopers van de spiervenen, welke de perforerende venen van de musculus soleus en de venae gastronomicae zijn

#### venae communicantes

verbindingsvenen tussen oppervlakkige venen, die in tegenstelling tot de venae perforantes niet door een fascie heengaan

#### venae perforantes

venen die de oppervlakkige venen met de diepe venen verbinden en de fascie perforeren, meestal samen met een kleine zenuw en een arteriole; van de honderden bekende venae perforantes zijn er slechts een aantal van belang voor diagnostiek en behandeling van varices; fysiologisch spelen venae perforantes een belangrijke rol, omdat normaliter zo'n 90% van de veneuze terugstroom vanuit het oppervlakkige systeem via de venae perforantes door het diepe systeem moet lopen; klepschade van de venae perforantes kunnen aanleiding geven tot de vorming van varices en veneuze insufficiëntie; de belangrijkste venae perforantes zijn: 1. venae perforantes van Cockett I, II en III die in verbinding staan met de venae van de musculus soleus, 2. vena perforans van Boyd, aan de mediale zijde van het onderbeen, enkele centimeters onder de knie, staat doorgaans in verbinding met de hoogste tak van de vena gastrocnemicus, 3. vena perforans van Dodd boven de knie, 4. venae perforantes van Hunter, die de vena femoralis superficialis verbinden met de VSM ter hoogte van het midden van de dij; insufficiëntie kan leiden tot VSM varicosis, zonder dat er sprake is van crosse-insufficiëntie van de VSM,

venectasie  
aderverwijding, flebectasie, varix

veneklep  
zie aderklep

veneuze druk  
bloeddruk in de aderen, gewoonlijk minder dan 5 mmHg wanneer de ader zich op het niveau van het hart bevindt.

veneuze hypertensie  
verhoogde bloeddruk in de aderen; leidt tot stuwing en vochtuittrekking

veneuze stuwing  
stuwing in de aderen

veneuze tonus  
druk in de veneuze vaatwand door vulling van de ader.

veneuze trombose  
vorming of aanwezigheid van een stolsel in een vene;  
bijv. 'diepe-kuitvene-trombose'

venostase, venostasis  
zie flebostase

Verneuil kanaal  
een palpabele lineair verlopende uitholling in het gebied van een vene, doorgaans de v. arcuata posterior, in een overigens sclerotisch huidgebied; veelal ontwikkelen zich hier canyon varices in

vis a fronte  
zuigkracht van het rechter atrium onder invloed van respiratie

vis a tergo  
drukverval tussen veneuze capillairen en rechter atrium

volumetrie  
het meten van het volume van een extremiteit; vooral gebruikt bij lymfoedeem.

weerstandscoefficient  
mate waarin de druk van een therapeutisch kous stijgt met het toenemen van de omvang ;stijgt de druk onder de kous met 4 mm Hg na toenemen van de omvang van het been met 1 cm dan is de weerstandscoefficiënt 4; een kous met een hoge weerstandscoefficiënt zal beter oedeem voorkomen  
*syn.*: slope waarde, elasticiteitscoefficient

wet van Laplace

wetmatige regel die zegt dat de wandspanning varieert met de radius als de druk constant blijft, bv dat de druk op de huid van een extremititeit gelijkstaat aan de uitgeoefende spanning van het aangelegde verband, gedeeld door de straal van het oppervlak (druk (D) = spanning (S) gedeeld door de straal (R)); bij constante S en groter wordende R neemt D af, dat wil zeggen dat men automatisch een afnemende druk krijgt naar boven toe (kuit); om een goede drukgradiënt te verkrijgen, waarbij de druk op de enkel hoger is dan op de kuit, moet bij het zwachtelen van distaal naar proximaal hiermee rekening gehouden worden

Widmer classificatie

klassieke classificatie die vooral wordt gebruikt bij het posttrombotisch syndroom

zijtakvarix

variceuze verandering van de zijtakken van de vena saphena magna of vena saphena parva

## BIJLAGE 5. ADDENDUM: ENDOVENEUZE BEHANDELING VAN VARICES

### Inleiding

#### *Aanleiding*

Mede naar aanleiding van het feit dat de goudstandaard voor de behandeling van stamvarices, zijnde crossectomie met korte strip van de VSM en crossectomie van de VSP, een goed gedocumenteerd hoog recidief percentage kent, is er in het laatste decennium gezocht naar alternatieven voor deze behandeling. Omdat voor de richtlijn *Diagnostiek en behandeling van varices* de literatuursearch was afgerond in december 2005 en er een groot aantal studies naar endoveneuze behandelingen na deze datum zijn gepubliceerd, is een addendum voor deze specifieke technieken geschreven.

#### *Werkwijze*

Op basis van de eerder voor de richtlijn uitgevoerde literatuurstudie, is in juli 2007 opnieuw een literatuurstudie uitgevoerd naar de onderwerpen endoveneuze behandelingen met laser en VNUS<sup>TM</sup>. De meest recente literatuur werd gezocht in Medline, Cochrane en Cinahl. Er werden alleen studies geïnccludeerd waarbij het resultaat van de behandeling met duplexonderzoek werd gecontroleerd. Dit leverde 51 referenties op. Deze studies werden door de richtlijnwerkgroep gelezen en op kwaliteit beoordeeld. Helaas bleek er op dit moment nog onvoldoende materiaal met een adequate follow-up aanwezig te zijn betreffende foamsclerose behandeling van stamvarices. In verband hiermee is deze techniek niet in dit addendum meegenomen. Na deze selectie werden 20 artikelen geëxcludeerd (redenen: foamsclerosen, geen stamvarices, kwaliteit). De resterende 31 artikelen werden samengevat in onderstaande tekst en evidence tabel. Voor een toelichting op de indeling in mate van bewijskracht wordt verwezen naar de inleiding bij de richtlijn.

### **Endoveneuze behandeling van insufficiënte vena saphena magna (VSM) en vena saphena parva (VSP)**

#### **Wetenschappelijke onderbouwing**

Allegra et al. (2007), Hartmann et al. (2006) en Miyazaki et al. (2005) hebben recent nogmaals aangetoond dat de conventionele chirurgische behandeling van stamvaricosis gepaard gaat met, een door middel van duplexonderzoek geobjectiveerd, hoog recidief percentage van 20% – 32% na 4 tot 14 jaar. Dit rechtvaardigt de recente zoektocht naar alternatieve behandelingen. Dit heeft uiteindelijk geleid tot het endoveneus thermisch laederen van de stamvarix met als doel permanente occlusie te bereiken. Voordeel van deze percutane technieken is dat naar verwachting de morbiditeit lager is.

Deze technieken zijn aanvankelijk gecombineerd met een crossectomie van de VSM of VSP, maar zijn later doorontwikkeld tot een percutane techniek, waarbij de crossectomie achterwege gelaten wordt. Sceptici hebben met name bezwaren tegen het achterwege laten van de crossectomie. Tot op heden is er onvoldoende informatie om te kunnen concluderen of dit een terechte ontwikkeling is. In de recente literatuur worden de technieken VNUS<sup>TM</sup>, endoveneuze laser en strippen met elkaar vergeleken.

## VNUS™

Verschillende studies hebben aangetoond dat VNUS™ een betrouwbare methode is om stamvarices te behandelen, met een lage morbiditeit. Merchant et al. (2005) tonen in een prospectieve serie aan dat na 5 jaar bij 87% nog steeds occlusie van de stamvarix bestaat.

## VNUS™ vs strippen

Naar aanleiding van de gunstige korte termijn resultaten zijn vergelijkende studies gestart. De drie geïncludeerde studies tonen aan dat VNUS™ een even effectieve behandeling is, met een significant lagere morbiditeit.

## Endoveneuze laser

Parallel aan de VNUS™ techniek is de endoveneuze laser ontwikkeld. Verschillende studies tonen ook voor deze techniek een goed resultaat. Met name Disselhof et al. (2005) en Agus et al (2006) tonen na respectievelijk twee en drie jaar stamvarices occlusiepercentages van 80% en 97% aan.

## Endoveneuze laser vs strippen

Ook voor de endoveneuze laser techniek zijn inmiddels gerandomiseerde en vergelijkende studies gepubliceerd, waarbij Rasmussen et al. (2007) aantonen dat behandeling met endoveneuze laser even effectief is als strippen, bij een lagere morbiditeit.

## VNUS™ vs endoveneuze laser

Tenslotte zijn er inmiddels ook vier vergelijkende studies gepubliceerd tussen VNUS™ en endoveneuze laser. Deze studies laten grosso modo geen significante verschillen in effectiviteit zien. Mogelijk kent VNUS™ een lagere morbiditeit ten opzichte van endoveneuze laser (Puggioni et al., 2005; Marston et al., 2005).

## Conclusies

<b>Niveau 2</b>	VNUS™ en chirurgisch strippen met crossectomie zijn gelijkwaardige alternatieven in de behandeling van stamvaricosis. <i>B Hinchcliffe, 2006; Lurie, 2003; Perala, 2005</i>
<b>Niveau 2</b>	Endoveneuze laser en chirurgisch strippen met crossectomie zijn gelijkwaardige alternatieven in de behandeling van stamvaricosis. <i>A2 Rasmussen, 2007</i> <i>B De Medeiros, 2005</i>
<b>Niveau 2</b>	Endoveneuze laser en VNUS™ zijn gelijkwaardige alternatieven in de behandeling van stamvaricosis. <i>B Morrison, 2005; Marston, 2005</i>



### **Overige overwegingen**

Bij het beoordelen van de studies is alleen gekeken naar effectiviteit en morbiditeit. Bijkomende voordelen van endoveneuze behandeling kunnen zijn dat deze percutaan, onder lokaal anesthesie verricht kunnen worden. Ook kan de lagere morbiditeit kort na de operatie leiden tot een sneller herstel (en eventuele werkhervatting). In het algemeen is de patiënttevredenheid hoger na endoveneuze behandeling.

Er is geen onderzoek beschikbaar dat zich heeft gericht op de subgroep patiënten met meerdere insufficiënte zijtakken uitmondend in de crosse. In deze gevallen, die overigens relatief zeldzaam zijn, kan een klassieke crossectomie (gecombineerd met een klassieke strip of een endoveneuze behandeling) wellicht een betere behandeling zijn. Zo dient dus naar aanleiding van het klinisch beeld en de resultaten van het duplexonderzoek de behandeling specifiek op de individuele patiënt te worden afgestemd.

### **Aanbeveling**

De werkgroep is van mening dat endoveneuze behandeling door middel van VNUS™ of endoveneuze laser gelijkwaardig is aan de klassieke stripmethode bij de behandeling van C<sub>2</sub> - C<sub>3</sub> varices.

### **Literatuur**

Agus GB, Mancini S, Magi G; IEWG. The first 1000 cases of Italian Endovenous-laser Working Group (IEWG). Rationale, and long-term outcomes for the 1999-2003 period. *Int Angiol* 2006;25:209-15.

Allegra C, Antignani PL, Carlizza A. Recurrent varicose veins following surgical treatment: our experience with five years follow-up. *Eur.J.Vasc.Endovasc.Surg* 2007;33:751-756.

De Medeiros CA, Luccas GC. Comparison of endovenous treatment with an 810 nm laser versus conventional stripping of the great saphenous vein in patients with primary varicose veins. *Dermatol Surg* 2005;31:1685-94.

Disselhoff BCVM, Der Kinderen DJ, Moll FL. Is there recanalization of the great saphenous vein 2 years after endovenous laser treatment? *J Endovasc Ther* 2005;12:731-8

*Dunn CW, Kabnick LS, Merchant RF, Owens R, Weiss RA. Endovascular radiofrequency obliteration using 90 degrees C for treatment of great saphenous vein. Ann Vasc Surg* 2006;20:625-9

Gibson KD, Farris BL, Polissar N, Neradilek B, Pepper D. Endovenous laser treatment of the short saphenous vein: Efficacy and complications. *J Vasc Surg* 2007;45:795-803

Hartmann K, Klode J, Pfister R, Toussaint M, Weingart I, Waldermann F, Hartmann M. Recurrent varicose veins: sonography-based re-examination of 210 patients 14 years after ligation and saphenous vein stripping. *Vasa* 2006;35:21-6.

Hinchliffe RJ, Ubhi J, Beech A, Ellison J, Braithwaite BD. A prospective randomised controlled trial of VNUS closure versus surgery for the treatment of recurrent long saphenous varicose veins. *Eur.J.Vasc.Endovasc.Surg* 2006;31:212-218.

- Huang Y, Jiang M, Li W, Lu X, Huang X, Lu M. Endovenous laser treatment combined with a surgical strategy for treatment of venous insufficiency in lower extremity: a report of 208 cases. *J.Vasc.Surg* 2005;94-501
- Kabnick LS. Outcome of different endovenous laser wavelengths for great saphenous vein ablation. *J.Vasc.Surg* 2006;43:88-93.
- Kavuturu S, Girishkumar H, Ehrlich F. Endovenous laser ablation of saphenous vein is an effective treatment modality for lower extremity varicose veins. *Am.Surg* 2007;72:672-675.
- Kianifard B, Holdstock JM, Whiteley MS. Radiofrequency ablation (VNUS closure) does not cause neo-vascularisation at the groin at one year: results of a case controlled study. *Surgeon* 2006;4:71-74.
- Kim HS, Nwankwo IJ, Hong K, McElgunn PSJ. Lower Energy Endovenous Laser Ablation of the Great Saphenous Vein with 980 nm Diode Laser in Continuous Mode. *Cardiovasc Intervent Radiol* 2006a;29:64-9
- Kim HS, Paxton BE. Endovenous laser ablation of the great saphenous vein with a 980-nm diode laser in continuous mode: early treatment failures and successful repeat treatments. *J Vasc Interv Radiol* 2006b;179:1449-55
- Lurie F, Creton D, Eklof B, Kabnick LS, Kistner RL, Pichot O, Schuller-Petrovic S, Sessa C. Prospective randomized study of endovenous radiofrequency obliteration (closure procedure) versus ligation and stripping in a selected patient population (EVOLVE Study). *J Vasc Surg* 2003;38:207-14
- Marston WA, Owens LV, Davies S, Mendes RR, Farber MA, Keagy BA. Endovenous Saphenous Ablation Corrects the Hemodynamic Abnormality in Patients with CEAP Clinical Class 3-6 CVI Due to Superficial Reflux. *Vasc Endovasc Surg* 2006;40:125-30
- Merchant RF, Pichot O. Long-term outcomes of endovenous radiofrequency obliteration of saphenous reflux as a treatment for superficial venous insufficiency. *J Vasc Surg* 2005; 42:502-9.
- Miyazaki K, Nishibe T, Sata F, Murashita T, Kudo F. Long-term results of treatments for varicose veins due to greater saphenous vein insufficiency. *Int Angiol* 2005;24:282-6
- Morrison N. Saphenous ablation: what are the choices, laser or RF energy. *Semin.Vasc.Surg* 2005;18:15-18.
- Ogawa T, Hoshino S, Midorikawa H, Sato K. Clinical Results of Radiofrequency Endovenous Obliteration for Varicose Veins. *Surg Today* 2005;35:47-51
- Perala J, Rautio T, Biancari F, Ohtonen P, Wiik H, Heikkinen T, Juvonen T. Radiofrequency endovenous obliteration versus stripping of the long saphenous vein in the management of primary varicose veins: 3-year outcome of a randomized study. *Ann Vasc Surg* 2005;19:669-72.
- Proebstle TM, Moehler T, Gul D, Herdemann S. Endovenous treatment of the great saphenous vein using a 1,320 nm Nd:YAG laser causes fewer side effects than using a 940 nm diode laser. *Dermatol Surg* 2005;31:1678-83.
- Puggioni A, Kalra M, Carmo M, Mozes G, Gloviczki P. Endovenous laser therapy and radiofrequency ablation of the great saphenous vein: analysis of early efficacy and complications. *J.Vasc.Surg* 2005;42:488-493.

Rasmussen RH, Bjoem L, Lawaetz M, Blemings A, Lawaetz B, Eklof B. Randomized trial comparing endovenous laser ablation of the great saphenous vein with high ligation and stripping in patients with varicose veins: short-term results. *J Vasc Surg* 2007;46:308-15

Ravi R, Rodriguez-Lopez JA, Trayler EA, Barrett DA, Ramaiah V, Diethrich EB. Endovenous ablation of incompetent saphenous veins: a large single-center experience. *J.Endovasc.Ther* 2006;13:244-248.

Sharif MA, Soong CV, Lau LL, Corvan R, Lee B, Hannon R.J. Endovenous laser treatment for long saphenous vein Incompetence. *Br J Surg* 2006;93:831–835

Theivacumar NS, Beale RJ, Mavor AI, Gough MJ. Initial experience in endovenous laser ablation (EVLA) of varicose veins due to small saphenous vein reflux. *Eur.J.Vasc.Endovasc.Surg* 2007;33:614-618.

Timperman PE. Prospective Evaluation of Higher Energy Great Saphenous Vein Endovenous Laser Treatment. *J Vasc Interv Radiol* 2005;16:791–4

Vasquez MA, Wang J, Mahathanaruk M, Buczkowski G, Sprehe E, Dosluoglu HH. The utility of the Venous Clinical Severity Score in 682 limbs treated by radiofrequency saphenous vein ablation. *J.Vasc.Surg* 2007;45:008-1014

Welch HJ. Endovenous ablation of the great saphenous vein may avert phlebectomy for branch varicose veins. *J Vasc Surg* 2006;44:601-5

### Evidence tabel therapie VSM en VSP - Addendum

Auteur, jaartal	type onderz.	aantal benen	populatie (classif.)	Excl. criteria	behandel groep	controle groep	resultaat (eindpunt)	Follow-up (mnd)	conclusie	opmerking (bv. uitval, sponsor)	bewijs klasse
Miyazaki, 2005	Retrospectieve analyse	244	C2-C6, VSM		strippen	-	recidief	48	20% recidief in 4 jaar		C
Hartmann, 2006	Cohort, Retrospectief 245 van 1588 patiënten	245	Patiënten na strippen		strippen	-	Recidief (reflux)	168	Recidief in 7% na 14 jr follow up klinisch 32% duplex recidieven		C
Allegra, 2007	prospectief	1326	C2-C4	Geen TEK	strippen	-	recidief	60	25% recidief na 5 jr follow up		C
Merchant 2, 2005	Prospectieve serie	1222	Oppervl veneuze insuff.		VNUS	-	Reflux, klinisch beeld	60	87% occlusie; 5 jr FU laat zien dat occlusie durend is, met vermindering van klachten	Grote loss to FU; na 3 jaar nog slechts 133!	C
Ogawa, 2005	Prosp. serie	25	C2	Tortuositeit	VNUS	-	reflux	1	Occlusie in alle gevallen, in 1 geval met beperkte reflux, bijwerkingen: thrombophlebitis (13%) en tijdelijk zenuwletsel (4%) VNUS is veilig en net zo effectief als andere methoden		C
Dunn, 2006	Prospectieve serie	85	VSM		VNUS (90°)	-	occlusie	6	90% occlusie na 6 maanden FU		C
Welch, 2006	Retrospectieve serie	184	C2-C6, VSM		VNUS	-		9	Complete occlusie: 77,7% Deels: 15,7% VNUS veilig en		C

Auteur, jaartal	type onderz.	aantal benen	populatie (classif.)	Excl. criteria	behandel groep	controle groep	resultaat (eindpunt)	Follow-up (mnd)	conclusie	opmerking (bv. uitval, sponsor)	bewijs klasse
									efficiënt als eerste behandeling		
Vasquez, 2007	cohort	682	C2-C6, VSM		VNUS	-	occlusie	6	12% thrombophlebitis, 0,3% paresthesieën, 0,2% thrombose Occlusie: 87%		C
Lurie, 2005	RCT	80	C2 – C4		VNUS (44)	Strippen (36)	Recidief, neovascularisatie, kwaliteit van leven	24	VNUS en strippen even effectief Recidiefvarices VNUS 14%, strippen 28%	Sponsor: VNUS, intention to treat analysis?	B
Perala, 2005	RCT	28	C2 - ?		VNUS (15)	Strippen (13)	Cosmetiek, recidief	36	VNUS iets slechter dan strippen	Zeer kleine serie	B
Hinchliffe, 2006	Prospectie, vergelijkend	16	Recidief VSM insuff C3		VNUS (8)	Strippen (8)	Occlusie, pijn, haematomen	1,5	100% occlusie in beide groepen minder pijn en haematomen in VNUS groep		B
Kianifard, 2006	Case controlled, prospectief	110			VNUS (55)	Strippen (55)	neovascularisatie	12	0 versus 6 (11%) neovascularisaties (p = 0,028)		B
Disselhoff, 2005	cohort	93	C2		EVLT	-	Cosmetiek, reflux, occlusie	24	3 maand: occlusie in 84%, geen reflux in 89% 12 maand: geen reflux in 83% 24 maand; geen reflux in 80%		C
Huang, 2005	cohort	109	C2-C3, VSM		EVLT	-	Klinisch beeld, reflux	12	Klinisch: C2,3 -> C0: 100% 1% skin burn	Merendeel gecombineerd met hoge ligatie	C

Auteur, jaartal	type onderz.	aantal benen	populatie (classif.)	Excl. criteria	behandel groep	controle groep	resultaat (eindpunt)	Follow-up (mnd)	conclusie	opmerking (bv. uitval, sponsor)	bewijs klasse
Timperman, 2005	Prospectieve serie	100			EVLT, (95 J/cm)	-	Reflux, klinisch beeld	9	Na 1 week 100% succesvol, na 9 mnd 95% EVLT is veilig en effectief		C
Proebstle, 2005	Prospectief, vergelijkend cohort	282	C2 - ?		Nd:YAG EVLT (33C)	2 groepen EVLT 940 nm (15 W – 113A) of (30 W – 136B)	Occlusie Pijn, ecchymosis (?)	3	Occlusie direct post op: A: 95%, B: 100%, C: 100% Occlusie 3 mnd FU: A: 90.3%, B:100%, C: 97% Minder bijwerkingen in groep C	Sponsoring? Nd:YAG groep is wel erg klein tov de twee andere groepen.	B
Agus, 2006	Multicentre retrospectief review	1076	C2-C6		EVLT	-	occlusie	36	97% occlusie na 3 jaar FU		C
Kabnick, 2006	RCT	60	C2, VSM		EVLT 810 nm (30)	EVLT 980 (30)	Reflux, kneuzing, pijn, emotional effects	12	Beide golflengten effectief, geen significante verschillen in uitkomst, 4 rekanalisaties na 1 jaar		B
Kavuturu, 2006	Prospectieve serie	66	VSM		EVLT	-	occlusie	12	97% succes na 1 jaar FU		C
Kim, 2006a	cohort	34	VSM		EVLT 980 nm	-	Reflux, klinisch beeld	12	Laser behandeling is veilig en effectief		C
Kim, 2006b	cohort	60	VSM, C2 – C5		EVLT 980 nm (1.130 J)	-	Reflux, klinisch beeld	6,8	Initial success rate 94,7%, EVLT met laag energieniveau is veilig en effectief		C
Sharif, 2006	Case serie	145	VSM		EVLT	-	Reflux, symptomatol	12	EVLT is veilig, kan in poliklinische	15% early failure omdat	C

Auteur, jaartal	type onderz.	aantal benen	populatie (classif.)	Excl. criteria	behandel groep	controle groep	resultaat (eindpunt)	Follow-up (mnd)	conclusie	opmerking (bv. uitval, sponsor)	bewijs klasse
							gie		setting, goede patienttevredenheid, weinig complicaties	procedure niet kan worden uitgevoerd	
Gibson, 2007	cohort	210	VSP		EVLT	-	Reflux, Complicaties (pijn, neurologisch)	4	EVLT is op middellange termijn effectief in het verminderen van VSP reflux Incidentie van DVT hoger dan bij VSM	6% DVT voornamelijk als er geen zijtakken zijn	C
Theivacumar, 2007	cohort	68	C2 – C5, VSP		EVLT	-	Occlusie, QoL	6	100% occlusie, QoL significant verbeterd		C
De Medeiros, 2005	RCT	40	C2-C6		EVLT (20)	Strippen (20)	Pijn, zwelling, kneuzing, oordeel patiënt, veneuze vullingstijd	1	EVLT is veilig en even effectief als strippen	Morbiditeitsonderzoek	B
Rasmussen, 2007	RCT	137	VSM		EVLT	strippe	occlusie	6	Even effectief en veilig. Minder pijn en haematomen in EVLT groep		A2
Morrison, 2005	RCT	100			VNUS (50)	EVLT 810 nm (50)	Ablatio Reflux	12	Na 1jr FU: 80% VNUS volledig dicht, 70% van EVLT. 20% van VNUS had reflux, 34% van EVLT had reflux. EVLT meer haematomen en pijn	Niet gebruiken, excluderen wegens te weinig methodologische informatie	B
Puggioni, 2005	Retrospectief, vergelijkend	130	C2-C6		VNUS (53)	EVLT (77)	Reflux	0,25	Occlusie: VNUS: 90,9% EVLT: 94,4% Beide methoden > 90% effectief,	Post op Duplex data niet van alle patiënten beschikbaar:	C

Auteur, jaartal	type onderz.	aantal benen	populatie (classif.)	Excl. criteria	behandel groep	controle groep	resultaat (eindpunt)	Follow-up (mnd)	conclusie	opmerking (bv. uitval, sponsor)	bewijs klasse
									minder complicaties na VNUS	54 van 77 EVLT en 11 van 53 VNUS	
Ravi, 2006	Case series	1149	C2-C6, VSM		EVLT (990)	VNUS (159)	occlusie	0,5	#% occlusie versus 4% occlusie ; even effectief		C
Marston, 2006	Prospectief, vergelijkend	89	C3-C6, CVI		VNUS (58)	EVLT (31)	reflux	3	Postop 86% total closure, 8% partially, 6% no closure Minimaal invasieve behandeling is effectief	CVI patiënten	B